

# Reparo percutâneo das rupturas agudas do tendão calcâneo pela técnica de Dresden: resultados preliminares

## Percutaneous repair of acute ruptures tendon calcaneus by the Dresden technique: preliminary results

Fernando Delmonte Moreira<sup>1</sup>, Jorge Eduardo de Schoucair Jambeiro<sup>1</sup>, Antero Tavares Cordeiro Neto<sup>1</sup>, Valter Pereira Neto<sup>1</sup>

### RESUMO

**Objetivo:** Avaliar pacientes com diagnóstico de ruptura aguda do tendão calcâneo submetidos ao procedimento cirúrgico de reparo percutâneo pela técnica de Dresden. **Métodos:** Pesquisa exploratória na qual foram avaliados oito pacientes com diagnóstico de ruptura aguda do tendão calcâneo submetidos ao procedimento cirúrgico de reparo percutâneo pela técnica de Dresden realizado sempre pelo mesmo cirurgião. Foram verificadas taxa de complicações, retorno a atividades habituais e resultados funcionais, por meio de questionários de avaliação pós-operatória. **Resultados:** O tempo médio de seguimento foi de 14,6 meses. A pontuação média da *American Orthopaedic Foot and Ankle Society* (AOFAS) no pós-operatório foi de 94 pontos. Não foram identificados casos de lesão do nervo sural ou rerruptura. Um paciente apresentou infecção superficial de ferida operatória. **Conclusão:** O reparo das rupturas agudas do tendão calcâneo com o uso do instrumento de Dresden apresentou baixas taxas de complicações e promoveu excelentes resultados funcionais no grupo avaliado, constituindo opção terapêutica para o tratamento das lesões agudas do tendão calcâneo.

### Descritores:

Tendão calcâneo; Procedimentos cirúrgicos minimamente invasivos

### ABSTRACT

**Objective:** To evaluate patients diagnosed with acute rupture of the Achilles tendon and who underwent surgery for percutaneous repair using the Dresden technique. **Methods:** This exploratory study included eight patients diagnosed with acute rupture of the Achilles tendon and who underwent surgery for percutaneous repair using the Dresden technique. All surgeries were performed by the same surgeon. We evaluated complication rates, return to daily activities, and functional results using a post-operative questionnaire. **Results:** The mean follow-up was 14.6 months. The mean American Orthopaedic Foot and Ankle Society (AOFAS) score observed after the surgery was 94. We did not observe sural nerve injury or re-rupture. One patient had a superficial wound infection. **Conclusion:** Repair of acute Achilles tendon ruptures using the Dresden technique showed low rates of complications and promoted excellent functional results in the evaluated group of patients. This approach constitutes a option for treatment of acute Achilles tendon injuries.

### Keywords:

Achilles tendon; Minimally invasive surgical procedures

### Correspondência:

Fernando Delmonte Moreira  
Hospital Santa Izabel  
Praça Conselheiro Almeida Couto, 500, Nazaré  
CEP: 40050-410 – Salvador, BA, Brasil  
E-mail: fernandodelmonte@yahoo.com.br

### Conflito de interesse:

não há.

### Fonte de financiamento:

não há.

### Data recebimento

15/9/2016

### Data aceite

3/11/2016

<sup>1</sup> Hospital Santa Izabel, Salvador, BA, Brasil.

## INTRODUÇÃO

O tendão calcâneo, formado por fibras dos músculos solear e gastrocnêmio, é o mais forte e longo tendão do corpo humano. As rupturas agudas do tendão ocorrem mais frequentemente em homens, na terceira e quarta décadas de vida, e em praticantes de atividades esportivas recreativas, em taxas de incidência que variam de 1.7:1 até 30:1 em relação às mulheres.<sup>(1)</sup> É o tendão mais comumente lesado da extremidade inferior, com ocorrência média de 18 casos por cada 100 mil habitantes.<sup>(1,2)</sup>

Os mecanismos de trauma envolvidos na lesão são impulsão com a parte anterior do pé, dorsiflexão do tornozelo súbita e inesperada, dorsiflexão violenta do pé em flexão plantar e golpe direto ao tendão contraído ou decorrente de uma laceração.<sup>(3)</sup>

Não há consenso na literatura sobre a melhor forma de tratamento para lesões agudas do tendão calcâneo, seja conservador ou cirúrgico, e mesmo como conduzir cada tipo de tratamento. Diversos protocolos de tratamento conservador e diferentes técnicas cirúrgicas foram descritos e fazem parte da prática clínica.<sup>(4,5)</sup>

As técnicas cirúrgicas abertas, com exposição e reparo direto do tendão, mostraram, ao longo do tempo, baixas taxas de rerruptura, porém com complicações cutâneas importantes. Isto relacionado a uma cirurgia aberta em uma área com pouco tecido celular subcutâneo e suscetível a maiores taxas de deiscência de sutura, infecções e tempo mais longo de cicatrização. Assim, técnicas minimamente invasivas percutâneas foram desenvolvidas, as quais têm ganhado espaço no arsenal terapêutico dos cirurgiões de tornozelo e pé, por tentarem amenizar os problemas clássicos já enfrentados em pós-operatórios de cirurgias abertas.<sup>(6,7)</sup>

Em 2006, foram publicados os resultados de técnica desenvolvida para favorecer maior estabilidade na sutura, que consistia em uma aposição anatômica das extremidades do tendão. Com ela, eram evitados danos ao nervo sural, pelo fato de serem mantidos os fios de sutura abaixo do peritendão, e a incidência de rerruptura era diminuída. Todas essas complicações eram frequentemente associadas a outras técnicas minimamente invasivas.<sup>(7)</sup> Posteriormente, experimentos com tendões bovinos comprovaram que a sutura pela técnica percutânea mostrou-se mais resistente que as técnicas tradicionais.<sup>(8)</sup>

O reparo percutâneo das lesões agudas do tendão calcâneo é uma técnica cirúrgica ainda pouco empregada em nosso meio. Este estudo visa avaliar os resultados preliminares após pelo menos 6 meses de pós-operatório dos pacientes operados, utilizando critérios de avaliação pós-cirúrgico consagrados no meio científico, bem como iden-

tificar possíveis complicações relacionadas ao método cirúrgico, como lesões neurológicas, rerrupturas e infecção de sítio operatório. Por fim, estabelece uma base de dados com utilidade para justificar o emprego da técnica e suas vantagens em relação a tratamentos mais invasivos já consolidados entre os cirurgiões de tornozelo e pé.

## OBJETIVO

Avaliar pacientes com diagnóstico de ruptura aguda do tendão calcâneo submetidos ao procedimento cirúrgico de reparo percutâneo pela técnica de Dresden.

## MÉTODOS

Trata-se de uma pesquisa exploratória, que utilizou dados coletados de um grupo de pacientes operados pelo mesmo cirurgião, membro de um Grupo de Cirurgia do Pé e Tornozelo do Hospital Izabel, Salvador (BA). Eles eram vítimas de lesão aguda do tendão calcâneo, diagnosticada por história clínica e exame físico, e submetidos ao reparo percutâneo utilizando a técnica de Dresden, no período de 7 de junho de 2014 a 22 de agosto de 2015.

Foram operados pacientes de ambos os sexos, com rupturas agudas do tendão com menos de 10 dias. O diagnóstico da lesão foi clínico e realizado por meio de anamnese e exame físico, sem uso de exames complementares, todos os pacientes foram submetidos ao mesmo tratamento cirúrgico. Os critérios de exclusão foram rerrupturas e lesões expostas do tendão calcâneo.

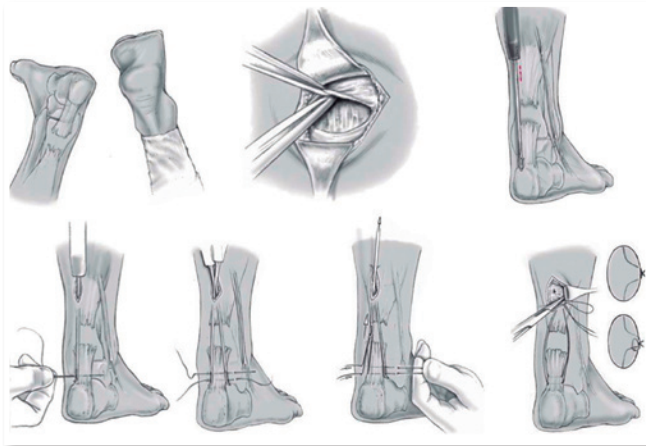
Pacientes operados no período e que atenderam aos critérios propostos foram informados do objetivo do estudo e, após a assinatura do Termo de Consentimento Livre e Esclarecido, incluídos na análise. Foi utilizado um instrumento de pesquisa com dados demográficos e sobre a cirurgia, assim como complicações relacionadas às técnicas percutâneas: lesão do nervo sural, rerruptura e infecção do sítio cirúrgico, avaliadas por seguimento ambulatorial

A avaliação clínica foi realizada em fevereiro de 2016, por meio de avaliação médica, exame físico e com utilização da *Ankle Hindfoot Scale* da *American Orthopaedic Foot and Ankle Society* (AOFAS) traduzida e validada para a língua portuguesa,<sup>(9)</sup> medidas antropométricas do diâmetro da panturrilha, amplitude do movimento articular e força. Os dados foram organizados em tabelas descritivas e de distribuição por frequência.

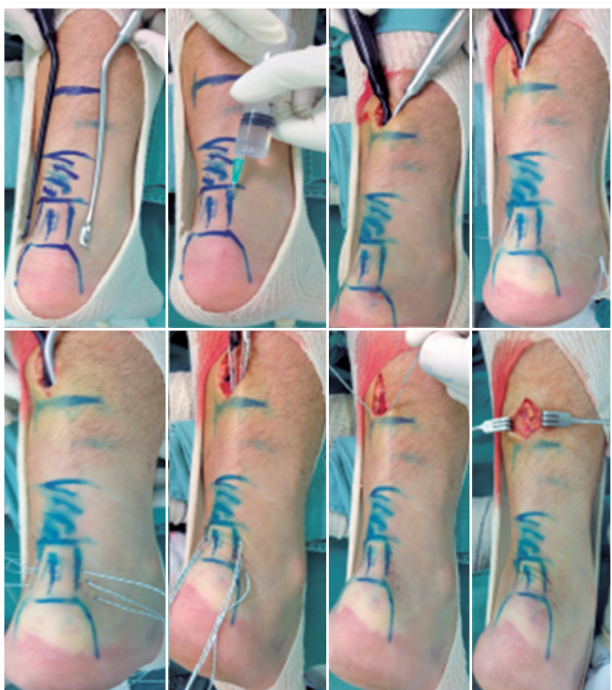Este estudo foi aprovado pelo Comitê de Ética em Pesquisa do Hospital Santa Izabel da Santa Casa de Misericórdia da Bahia (Parecer 1.373.742).

### Técnica cirúrgica

O paciente foi posicionado em decúbito ventral sob anestesia locorregional ou local sem torniquete. Os dois membros deviam estar no campo cirúrgico, para permitirem o ajuste comparativo com o lado contralateral normal da tensão da sutura. Foi feita uma incisão com aproximadamente 2cm de extensão, posicionada medial à linha média posterior da perna e 3cm do coto proximal do tendão (Figuras 1 e 2). Criou-se um espaço virtual, por meio de dis-

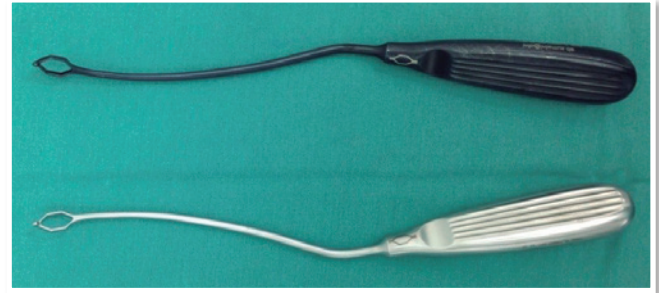


**Figura 1** | Técnica cirúrgica do reparo percutâneo do tendão calcâneo pela técnica de Dresden. Fonte: ilustração adaptada e gentilmente cedida por Dr. Michael Amlang.



**Figura 2** | Técnica cirúrgica do reparo percutâneo do tendão calcâneo pela técnica de Dresden modificada.

secção, entre a fáscia superficial posterior e o paratendão, garantindo que a sutura que fosse realizada ficasse dentro da bainha e não provocasse lesão do nervo sural, que é subcutâneo. O instrumento de Dresden (Figura 3) foi introduzido tangenciando o tendão calcâneo pela sua borda medial até 1cm da tuberosidade do calcâneo.



**Figura 3** | Instrumento de Dresden.

Uma agulha reta com fio de sutura de polietileno de alto peso molecular foi passada 1cm proximal à tuberosidade posterior do calcâneo, atravessando a pele, o subcutâneo, o orifício do instrumento de Dresden e parcialmente o tendão de Aquiles (Figuras 1 e 2). Um segundo instrumento de Dresden foi introduzido tangenciando a borda lateral do tendão e levado até o mesmo nível do primeiro. A agulha então atravessou o tendão calcâneo e passou pelo orifício do segundo instrumento e pele.

Uma segunda agulha reta foi passada 1cm proximal à primeira, utilizando a mesma técnica descrita previamente. Segurando firmemente os fios de sutura de um lado, o instrumento contralateral foi retirado. Os fios agora exteriorizados foram então segurados, e o segundo instrumento foi retirado, permitindo que os fios ficassem completamente expostos através da incisão cirúrgica.

Para confirmar que os fios estavam bem posicionados e firmes, eles foram puxados separadamente, até que houvesse flexão plantar total; se não estivessem completamente firmes e bem posicionados, eram reposicionados.

A sutura do coto proximal era feita utilizando uma agulha curva na musculatura proximal. O pé devia ser mantido em equino fisiológico para a sutura. Verificou-se se a tensão era adequada comparando com o lado contralateral.

Em casos de lesões distais, o instrumento era progredido até o calcâneo, e a sutura, ancorada transcalfânea após perfuração com uma broca de 2,5mm.

A técnica de Dresden modificada (Figura 3) utilizando um terceiro fio de sutura 1cm proximal a segunda sutura,

por demonstrar maior nível de tensão e resistência em estudos com tendões bovinos,<sup>(8)</sup> foi empregada em todos os casos operados neste estudo.

No protocolo pós-operatório, o paciente foi colocado em uma órtese removível com flexão plantar de 20°, equivalente a uma elevação de 3cm do calcanhar, por 6 semanas, com carga total imediata e fisioterapia precoce. Da sexta até a oitava semana, a elevação do calcanhar foi de 1cm; a partir da oitava semana iniciou-se o uso de calçado normal com a mesma elevação.

Atividades esportivas sem impacto, como ciclismo, natação e musculação, foram liberadas a partir da oitava semana; corrida foi liberada na décima segunda semana; e o retorno total às atividades foi feito em 6 meses após procedimento.

## RESULTADOS

Foram operados, no período, oito pacientes com idades entre 29 e 71 anos e média de idade de 48 anos (Tabela 1). Na amostra, 75% eram do sexo masculino, e o lado mais afetado foi o direito (seis casos) (Tabela 2). O tempo médio

**Tabela 1** | Características gerais dos pacientes submetidos a reparo percutâneo do tendão calcâneo pela técnica de Dresden

Paciente	Idade	Sexo	Lado	$\Delta T$ lesão/cirurgia (dias)	AOFAS	$\Delta T$ cirurgia/avaliação pós-cirúrgica (meses)
1	30	M	D	3	90	20
2	58	M	D	10	100	20
3	51	F	E	3	98	19
4	36	M	D	5	100	17
5	62	M	E	8	98	17
6	49	F	D	10	72	7
7	29	M	D	2	100	6
8	71	M	D	5	100	11

$\Delta T$  lesão/cirurgia: tempo médio entre a lesão e a cirurgia; AOFAS: *American Orthopaedic Foot and Ankle Society*;  $\Delta T$  cirurgia/avaliação pós-cirúrgica: tempo médio entre a cirurgia e a avaliação pós-operatória; M: masculino; D: lado direito; F: feminino; E: lado esquerdo.

**Tabela 2** | Sexo e lateralidade dos pacientes submetidos a reparo percutâneo do tendão calcâneo pela técnica de Dresden

Características	n (%)
Sexo	
Masculino	6 (75,0)
Feminino	2 (25,0)
Lateralidade	
Direita	6 (75,0)
Esquerda	2 (25,0)

entre a lesão e a cirurgia foi de 5,7 dias e a pontuação pelo critério AOFAS avaliada no pós-operatório variou de 72 a 100 pontos com média de 94 pontos. O tempo médio entre a cirurgia e a avaliação pós-operatória ( $\Delta T$ ) em fevereiro de 2016 foi de 14,6 meses (Tabela 1). Todos os pacientes foram submetidos ao mesmo protocolo de reabilitação pós-operatório: carga total imediata e retorno gradual às atividades em 2 semanas.

Comparou-se a diferença entre as circunferências das pernas entre o lado operado e o sadio, medição padronizada realizada 15cm abaixo do joelho, com valores que variaram de 0 a 1cm, com média de 0,54cm.

Quanto à amplitude de movimento, nenhum dos pacientes apresentou redução maior que 5° dentro do arco de movimento (flexão plantar e dorsiflexão).

Entre as complicações clínicas avaliadas apenas um paciente apresentou infecção superficial de ferida operatória, que foi tratada com cefalosporina de primeira geração via oral, sem necessidade de reabordagem cirúrgica. Este paciente era o único com diagnóstico confirmado do diabetes.

Não ocorreram casos de lesão do nervo sural ou ruptura.

## DISCUSSÃO

Apesar de diversos estudos publicados, não há consenso sobre a melhor estratégia cirúrgica a ser adotada para o reparo das lesões do tendão calcâneo. Desde a publicação do trabalho de Ma e Griffith,<sup>(10)</sup> as técnicas percutâneas ganharam impulso, principalmente pelas menores taxas de complicações cutâneas com resultados funcionais equivalentes.<sup>(11,12)</sup> No entanto, alguns autores passaram a reportar maior risco de lesão do nervo sural, o que motivou o desenvolvimento de novas técnicas e até mesmo a recomendação de exploração do nervo durante o reparo do tendão.<sup>(13,14)</sup>

Neste estudo, o tempo decorrido entre a lesão até a data da cirurgia ficou em média menor que 10 dias, ou seja, trata-se de um período ideal, que justifica o uso da técnica utilizada e permite resultados cirúrgicos favoráveis. Isso não seria possível dentro de um maior período, em razão da degeneração tendinosa, de um maior encurtamento e, assim, da retração dos cotos tendíneos.

Quanto à avaliação dentro do critério AOFAS, a maioria dos pacientes esteve dentro do desvio padrão da média de 94 pontos, de modo que ela também pode ser considerada um desfecho favorável. O único caso fora do desvio padrão da média estabelecida foi de uma paciente feminina de 49 anos com influência de história prévia de tendinopatia dos tendões fibulares. Este fato nos remete a reflexão se a his-

tória prévia de patologias degenerativas ou inflamatórias no tornozelo podem ter um viés negativo nos resultados cirúrgicos da técnica e, portanto, vir a ser um fator de exclusão.

Entre atletas submetidos ao reparo cirúrgico do tendão calcâneo, há maior risco de rerruptura entre os jovens (menores que 30 anos), especialmente, entre a sétima e décima semanas pós-operatória.<sup>(15)</sup> Nenhum dos pacientes da amostra avaliada era atleta profissional, mas praticantes recreativos de atividades físicas, e todos os pacientes retornaram as atividades físicas. Não houve nenhum caso de rerruptura no período avaliado nem déficits de força muscular.

Não houve em nenhum dos casos operados redução da amplitude de movimento maior que 5°, portanto dentro de uma pequena amostra, com resultados superiores a técnica tradicional.

Desde a primeira publicação da técnica de Dresden<sup>(7)</sup> os resultados mostraram ausência de lesão do nervo sural e baixas taxas de complicações cutâneas com excelentes resultados funcionais. Em nossa casuística os resultados mostraram que o procedimento apresenta alta reprodutibilidade e curta curva de aprendizado, uma vez que os resultados se aproximam daqueles apresentados pela equipe que o desenvolveu.

## CONCLUSÃO

O reparo das rupturas agudas do tendão calcâneo com o uso do instrumento de Dresden no grupo de pacientes avaliados neste trabalho apresentou baixas taxas de complicações e promoveu excelentes resultados funcionais, constituindo-se, assim, uma opção terapêutica para o tratamento das lesões agudas do tendão calcâneo.

## REFERÊNCIAS

- Hattrup SJ, Johnson KA. A review of ruptures of the Achilles tendon. *Foot Ankle*. 1985;6(1):34-8.
- Pedowitz D, Kirwan G. Achilles tendon rupture. *Curr Rev Musculoskelet Med*. 2013;6(4):285-93.
- Maffulli N. Current concepts review - rupture of the achilles tendo. *J Bone Joint Surg Am*. 1999;81(3):1019-36.
- Barfod KW, Bencke J, Lauridsen HB, Ban I, Ebskov L, Troelsen A. Nonoperative dynamic treatment of acute achilles tendon rupture: the influence of earlyweight-bearing on clinical outcome a blinded, randomized controlled trial. *J Bone Joint Surg Am*. 2014;96(18):1497-503.
- Cetti R, Christensen SE, Ejsted R, Jensen NM, Jorgensen U. Operative versus nonoperative treatment of Achilles tendon rupture. A prospective randomized study and review of the literature. *Am J Sports Med*. 1993;21(6):791-9.
- Willits K, Amendola A, Bryant D, Mohtadi NG, Giffin JR, Fowler P, et al. Operative versus nonoperative treatment of acute Achilles tendon ruptures: a multicenter randomized trial using accelerated functional rehabilitation. *J Bone Joint Surg Am*. 2010;92(17):2767-75.
- Amlang MH, Christiani P, Heinz B, Zwipp H. The percutaneous suture of the Achilles tendon with the dresden instrument. *Oper Orthop Traumatol*. 2006;18(4):287-99.
- Ortiz C, Wagner E, Mocoçain P, Labarca G, Keller A, Del Buono A, et al. Biomechanical comparison of four methods of repair of the Achilles tendon. *J Bone Joint Surg Br*. 2012;94(5):663-7.
- Rodrigues RC, Masiero D, Mizusaki JM, Imoto AM, Peccin MS, Cohen M. Translation, cultural adaptation and validity of the American Orthopaedic Foot and Ankle Society (AOFAS) Ankle-Hindfoot Scale. *Acta Ortop Bras*. 2008;16(2):107-11.
- Ma GW, Griffith TG. Percutaneous repair of acute closed ruptured Achilles tendon: a new technique. *Clin Orthop Relat Res*. 1977;(128):247-55.
- Lim JI, Dalal R, Waseem M. Percutaneous vs. open repair of the ruptured Achilles tendo a prospective randomized controlled study. *Foot Ankle Int*. 2001;22(7):559-68.
- Khan RJK, Fick D, Keogh A, Crawford J, Brammar T, Parker M. Treatment of acute achilles tendon ruptures: a meta-analysis of randomized, controlled trials. *J Bone Joint Surg Am*. 2005;87(10):2202-10.
- Majewski M, Rohrbach M, Czaja S, Ochsner P. Avoiding sural nerve injuries during percutaneous Achilles tendon repair. *Sports Med*. 2006;34(5):793-8.
- Haje DP, Haje SA, Porto AO, Silva CFV. Sutura Percutânea do tendão calcâneo pela técnica de Ma e Griffith modificada: avaliação dos resultados. *Rev Bras Ortop*. 2005;40(4):162-74
- Rettig ACI, Liotta FJ, Klootwyk TE, Porter DA, Mielsing P. Potential risk of rerrupture in primary achilles tendon repair in athletes younger than 30 years of age. *Am J Sports Med*. 2005;33(1):119-23.