

Fixação de fraturas do maléolo posterior por acesso posterior no tornozelo: série de casos

Fixation of posterior malleolus fractures through posterior access in the ankle: case series

Vitor Yoshiura Masuda¹, Vinícius Felipe Pereira¹, Daniel Soares Baumfeld²,
Caroline Marques dos Santos Cavaleiro Cruel Neves¹, Caio Nery¹, Nacime Salomão Barbachan Mansur¹

1. Universidade Federal de São Paulo, São Paulo, SP, Brasil.

2. Universidade Federal de Minas Gerais, Minas Gerais, MG, Brasil.

RESUMO

Objetivo: O presente estudo tem por objetivo apresentar resultados preliminares da fixação do maléolo posterior em uma série de casos, avaliando resultados clínicos e radiográficos, além das possíveis complicações referentes a essa abordagem.

Métodos: Série de casos de 7 pacientes com fraturas do maléolo posterior isoladas ou associadas a outras lesões da tibiotalar que foram operados e avaliados, no período de janeiro de 2014 a dezembro de 2016, em um dos hospitais do nosso serviço. Os pacientes foram avaliados quanto às consolidações, dor (EVA – Escala Visual Analógica), função (AOFAS *American Foot and Ankle Society Score*), complicações de ferida operatória e degeneração articular no pós-operatório.

Resultados: O seguimento médio foi de 66 semanas. Todos os pacientes apresentaram consolidação clínica e radiográfica das fraturas na sexta semana de seguimento. A avaliação de dor pelo escore EVA apresentou pontuação média de 1.5 e o score AOFAS de 92.5. Ao final do seguimento não se evidenciou nenhum caso de degeneração articular clínica ou radiográfica.

Conclusão: Conclui-se que o acesso posterior é uma alternativa viável com bons resultados para o tratamento de fraturas do maléolo posterior e sem complicações para a síntese do tornozelo.

Nível de Evidência IV; Estudos Terapêuticos; Série de Casos.

Descritores: Tornozelo; Fixação interna de fraturas; Ferida cirúrgica; Fraturas da tibia.

ABSTRACT

Objective: The aim of this study is to present the preliminary results of posterior malleolus fixation in a case series by evaluating clinical and radiographic outcomes as well as possible complications related to this approach.

Methods: This study involved a case series of 7 patients with posterior malleolus fractures, either isolated or associated with other tibiotalar injuries, who were surgically treated and evaluated from January 2014 to December 2016 in one of the hospitals of our service. The patients were evaluated for consolidation, pain (Visual Analog Scale (VAS) score), function (American Foot and Ankle Society (AOFAS) score), surgical wound complications and joint degeneration in the postoperative period.

Results: The mean follow-up was 66 weeks. All patients presented clinical and radiographic consolidation of the fractures by the sixth week of the follow-up. The mean pain score according to the VAS was 1.5 and the mean AOFAS score was 92.5. At the end of follow-up, no clinical or radiographic evidence of joint degeneration was observed.

Conclusion: Posterior access is a viable alternative that provides good results with few complications for the treatment of posterior malleolus fractures.

Level of Evidence IV; Therapeutic Studies; Case Series.

Keywords: Ankle; Fracture fixation, internal; Surgical wound; Tibial fractures.

Trabalho realizado na Universidade Federal de São Paulo, São Paulo, SP, Brasil.

Correspondência: Vitor Yoshiura Masuda. Rua João Moura, 476 – apto 92 – Pinheiros. CEP: 05412-001 – São Paulo, SP, Brasil.

E-mail: vitor_masuda@yahoo.com.br

Conflito de Interesses: Não há. **Fonte de Financiamento:** Não há

Data de Recebimento: 15/03/2018. **Data de Aceite:** 28/08/2018. **Online em:** 30/09/2018.



Como citar esse artigo: Masuda VY, Pereira VF, Baumfeld DS, Neves CMSC, Nery C, Mansur NSB. Fixação de fraturas do maléolo posterior por acesso posterior no tornozelo: série de casos. *Sci J Foot Ankle*. 2018;12(3):193-8.

INTRODUÇÃO

As fraturas trimaleolares desviadas do tornozelo representam uma lesão complexa dessa articulação, pois atingem a área de carga tibial, assim como comprometem a estabilidade tibiotársica e tibiofibular distal. O desvio do maléolo posterior nessa fratura, denominado fragmento de Volkmann's adiciona complexidade ao tratamento da condição e aumento do risco de resultados desfavoráveis^(1,2).

As fraturas do maléolo posterior são um prelúdio de controvérsias científicas que partem desde seu diagnóstico, indicações de tratamento e reais repercussões articulares locais a longo prazo. Sua identificação pode variar desde uma fácil visualização na radiografia em perfil para grandes fragmentos, até a discutida necessidade de avaliação complementar tomográfica em pequenos fragmentos ou desvios sutis⁽²⁻⁴⁾. A presença de fratura do maléolo posterior traz consigo questionamentos se essa lesão deve ser fixada ou não, com pouco consenso na literatura atual. A síntese do maléolo medial e lateral é rotineiramente realizada, sendo habitualmente fixadas as fraturas posteriores que comprometem mais de 25% do diâmetro anteroposterior da tibia⁽⁴⁻⁶⁾.

Normalmente esperamos a redução do maléolo posterior após a fixação do maléolo lateral, por conta da sua respectiva ligação ao ligamento tibio-fibular posterior. Também é comum propiciarmos a sua síntese com parafusos inseridos de anterior para posterior. Essa forma indireta de fixação traz como pré-requisito uma abordagem precoce local, uma vez que se torna inviável na ausência de redução⁽⁷⁾. Além disso, somos surpreendidos por situações em que os mesmos podem não ocorrer.

O posicionamento em decúbito dorsal (posição supina), habitual para síntese de tornozelo facilita o trabalho no maléolo medial e lateral, porém torna mais desafiadora a avaliação e tratamento adequados da fratura do maléolo posterior. Outras alternativas nesta situação seriam a redução e fixação com avaliação artroscópica⁽⁸⁾ ou transmaleolar⁽⁹⁾.

O acesso posterolateral permite visualização e redução direta da fratura do lábio posterior da tibia e, através da mesma, é possível a fixação do fragmento com parafusos e placa posterior. Além disso, permite o tratamento da fíbula com utilização de síntese pelo princípio anticisalhante na sua face posterior^(7,10,11). Dentre outras vantagens desse acesso está a facilidade para abordagem a pequenos frag-

mentos ou estruturas interpostas, a boa cobertura de partes moles, propiciadas pelas estruturas locais e o plano intermuscular da via^(7,11). Em casos subagudos ou crônicos, a fratura pode ser desbridada diretamente, removendo calo ou periósteo interposto, sendo capaz de auxiliar na redução anatômica da articulação⁽⁷⁾.

O presente estudo tem por objetivo apresentar resultados preliminares da fixação do maléolo posterior em uma série de casos, avaliando resultados clínicos e radiográficos, além das possíveis complicações referentes a essa abordagem.

MÉTODOS

Este trabalho obteve aprovação pelo Comitê de Ética com registro na Plataforma Brasil sob o nº do CAAE: 88071118.8.0000.5505.

Série de casos de 7 pacientes com fraturas do maléolo posterior isoladas ou associadas a outras lesões da tibiotársica (fraturas do maléolo lateral, fratura do maléolo posteromedial, fratura do maléolo medial, lesão do deltoide e lesão da sindesmose).

Foram inclusos pacientes operados e avaliados, no período de janeiro de 2014 a dezembro de 2016, em um dos hospitais do nosso serviço. Pacientes cujos prontuários estavam incompletos e não permitiram a análise de dados foram excluídos do estudo.

Estes pacientes foram diagnosticados com fratura do tornozelo, com acometimento do maléolo posterior no tornozelo e lesão correspondente na radiografia, com desvio maior que 2 mm, que acometiam a superfície articular e com possível comprometimento da estabilidade tibiotársica e tibiofibular distal. Os pacientes foram avaliados quanto às consolidações, dor (EVA – Escala Visual Analógica), função (AOFAS *American Foot and Ankle Society Score*), complicações de ferida operatória e degeneração articular no pós-operatório. A média de idade dos pacientes foi de 53,85 anos (26 anos a 76 anos).

Dados dos prontuários dos pacientes foram consultados no hospital do nosso serviço, com datas referentes de janeiro de 2014 a dezembro de 2017. Essas informações são sigilosas de acordo com o termo de comprometimento do pesquisador.

Técnica cirúrgica

O paciente é colocado em posição de pronação, com coxim ipsilateral sob a perna (Figura 1). O acesso longitudinal é realizado na região posterolateral distal da perna, no centro do espaço entre o tendão de Aquiles e a fíbula^(6,10,11). A atenção nesse momento deve-se voltar para a identificação e proteção do nervo sural e a veia safena parva, pois este nervo cursa de central para o lado lateral do tendão de Aquiles a aproximadamente 10 da inserção deste tendão no calcâneo⁽¹²⁾. O cirurgião deve estar ciente de que a anatomia do nervo sural é variável, sendo necessário precaução, com meticolosa dissecação romba de partes moles para evitar-se lesão e formação de neuromas locais⁽¹³⁾.

A fásia posterior da perna é aberta, encontrando o músculo e tendão flexor longo do hálux. Essa estrutura é elevada da face posterior da tíbia, permitindo o acesso ao maléolo posterior⁽¹⁰⁾. Precaução deve ser tomada para se preservar o ligamento tibiofibular posterior e suas inserções capsulares e no fragmento. Sugere-se a abertura do fragmento em forma de livro para inspeção direta da articulação. A fixação local pode ser realizada com uma placa posterior, fornecendo um batente anticisalhante (preferên-

cia do serviço) ou por parafusos de posterior para anterior, de acordo com a necessidade de estabilização e tamanho do fragmento (Figuras 2, 3 e 4)^(6,7,10,11). Essa fratura deve ser tratada antes das outras lesões, para que se permita melhor manipulação e visualização articular e para que a conferência fluoroscópica da redução ocorra sem que qualquer outro implante a dificulte.

A fásia proximal dos tendões fibulares é aberta longitudinalmente seguindo a incisão (a retináculo distal é mantida íntegra) e esses podem ser afastados medialmente ou

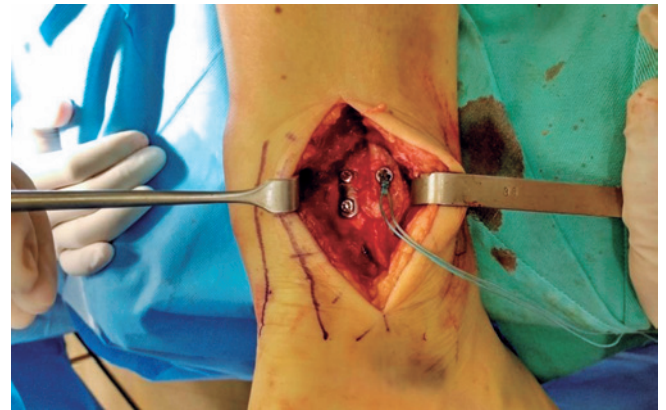


Figura 2. Acesso posterolateral, redução e fixação de maléolo posterior com placa posterior e estabilização da sindesmose.
Fonte: Arquivo pessoal do autor.

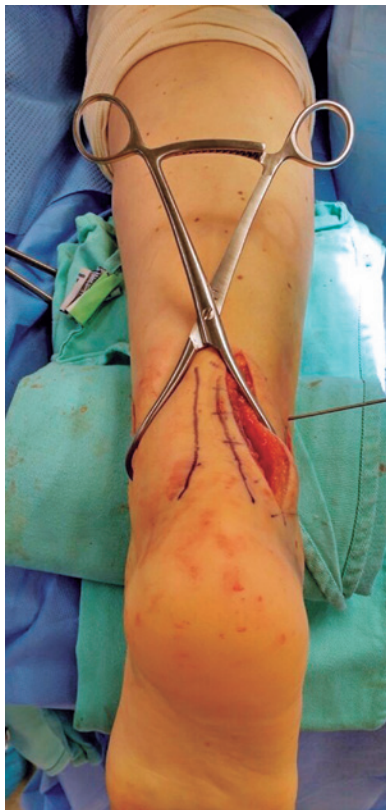

Figura 1. Posição de pronação e acesso posterolateral, no momento da redução da sindesmose.
Fonte: Arquivo pessoal do autor.

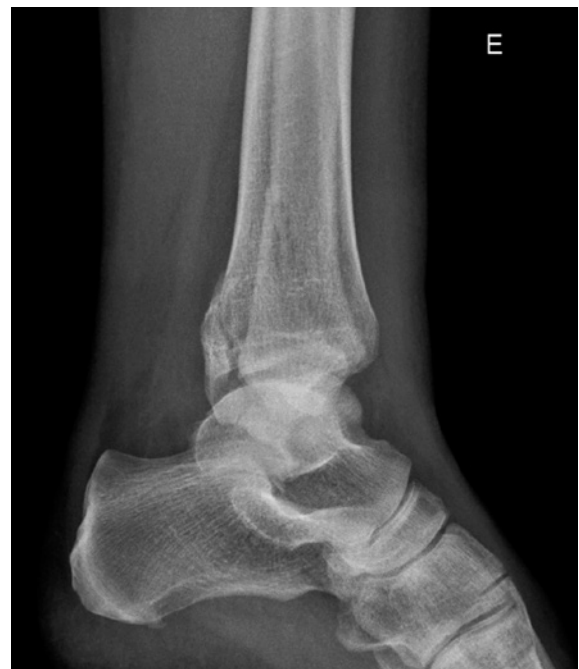

Figura 3. Radiografias pré-operatórias de fratura de tornozelo.
Fonte: Arquivo pessoal do autor.

lateralmente, permitindo a avaliação e identificação da fratura fibular⁽⁶⁾. Esta fratura é habitualmente fixada com placa e parafusos corticais, de posterior para anterior, usando-se a placa também com o princípio anticisalhante (Figura 2). Porém, essa construção pode variar de acordo com o padrão da fratura e cominuição encontradas⁽¹⁴⁾.

Na presença de fraturas de componente posteromedial do maléolo posterior, um novo acesso posteromedial pode ser realizado. A posição também permite, com um pouco

mais de dificuldade, a abordagem de uma fratura simples do maléolo medial, ou de uma lesão do complexo deltoideo. Finaliza-se realizando a sutura ou por planos, com atenção ao fechamento da fásia muscular fibular. O curativo é seguido por imobilização pós-operatória com órtese suropodálica. O paciente é mantido sem carga, mas com mobilização precoce até a terceira semana. Nessa, a carga parcial progressiva com a bota é iniciada. A fisioterapia motora é realizada desde a primeira semana até o quinto mês após a cirurgia.

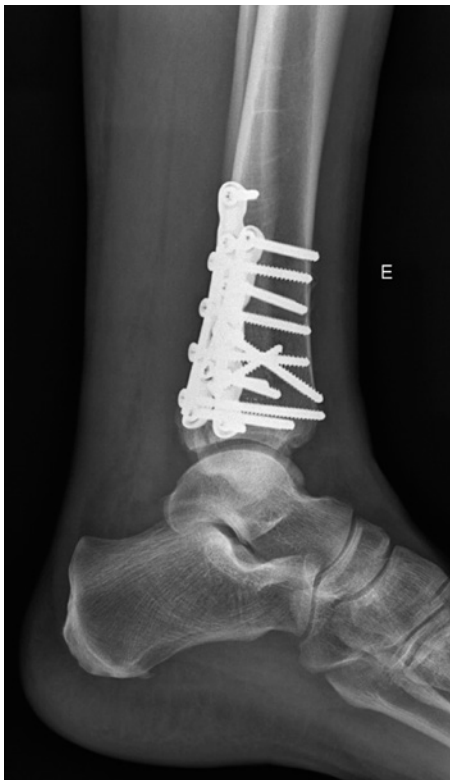

Figura 4. Radiografia pós-operatória, fixação do maléolo posterior por acesso posterolateral. Este paciente também recebeu um acesso posteromedial para tratamento de componente medial do maléolo posterior.

Fonte: Arquivo pessoal do autor.

RESULTADOS

Na Tabela 1, observa-se que cinco pacientes são do sexo feminino e dois do sexo masculino. Quatro pacientes tiveram fraturas do lado esquerdo e três do lado direito. A avaliação de dor pelo escore EVA apresentou pontuação média de 1.5 (1.6-3) e o score AOFAS de 92.5 (80-100). O seguimento médio foi de 15.4 meses (6-36 meses). Todos os pacientes apresentaram consolidação clínica e radiográfica das fraturas na sexta semana (4 a 8 semanas) de seguimento.

Ao final do seguimento não se evidenciou nenhum caso de degeneração articular, ao correlacionar-se sintomas clínicos de artrose com achados radiográficos. Apesar dos resultados serem precoces para os casos de menor seguimento, os casos com acompanhamento maior também apresentaram resultados semelhantes.

Apenas uma complicação menor foi relatada, uma deiscência superficial de ferida, tratada com curativos, apresentando fechamento na sétima semana, sem comprometimento do resultado funcional e clínico final.

DISCUSSÃO

Poucos estudos abordam diretamente os resultados do acesso posterolateral. Historicamente Miller⁽¹⁵⁾, em 1974, relatou 5 casos de fixação interna do maléolo posterior

Tabela 1. Descritivo dos pacientes

Pacientes	Sexo	Lateralidade	EVA	AOFAS	Seguimento (meses)	Procedimento associado
1	F	Esquerdo	1,6	87	6	Fixação da sindesmose
2	F	Esquerdo	2	80	7	Fixação do maléolo medial por via posteromedial
3	F	Direito	1	97	9	Fixação da sindesmose e fixação do maléolo medial por via posteromedial
4	M	Esquerdo	2	97	6	Fixação do maléolo medial por via posteromedial
5	M	Direito	3	90	36	-
6	F	Direito	1	97	8	Fixação do maléolo medial e reparo do ligamento deltoide
7	F	Esquerdo	0	100	36	-

Fonte: Elaborado pelo autor com base nos resultados da pesquisa.

através do acesso posterolateral com poucos detalhes sobre a técnica e o desfecho de seus pacientes. Seguido por Heim⁽¹⁶⁾, com uma série maior de casos, com 60 pacientes tratados por fraturas trimaleolares, apenas 16 foram abordados pelo acesso posterior, enfatizando que a técnica pode ser potencialmente útil para fragmentos pequenos, porém não detalhando os resultados dos pacientes abordados por essa técnica. Assim como Carmont e Davies⁽¹⁰⁾, em um relato mais recente descreve a similaridade da técnica usada no tornozelo e a do acesso volar ao punho, sem apresentação de casos ou resultados de seu uso. Os resultados do presente estudo são semelhantes aos obtidos por Abdelgwad et al.⁽¹¹⁾, no que tange à cicatrização e à presença de poucas complicações locais. Em seu estudo, Abdelgwad et al.⁽¹¹⁾ contabilizam 10 pacientes em um seguimento mínimo de 2 meses, não apresentando deiscência local ou sinais de infecção, assim como a consolidação completa em todos até o quarto mês do pós-operatório.

A redução anatômica de superfícies articulares é um princípio básico no tratamento cirúrgico de fraturas, tendo em vista que irregularidades articulares afetam a biomecânica da articulação e podem levar ao processo degenerativo da mesma. As fraturas do maléolo posterior, no caso, devem seguir o mesmo princípio, uma vez que acometem a superfície articular dista da tibia. Desta forma, a redução anatômica deve ser obtida sempre que possível, independentemente da técnica utilizada. No caso de fraturas do maléolo posterior é relatado que a redução completa pela técnica indireta padrão com parafusos, de anterior para posterior, ocorre somente em 27% dos casos, comparados com uma taxa de redução pela visualização direta de 83%⁽¹⁷⁾. O acesso posterior promove uma visualização

objetiva do maléolo posterior, favorecendo uma remoção de calo ou periósteo interposto, danos condrais talaris ou lesões por impacção no plafond tibial. Além de ser um importante componente para o tratamento de lesões com atraso na abordagem cirúrgica onde a consolidação incipiente impede a mobilização do fragmento para a posição adequada^(6,7).

A abordagem posterior também admite a colocação de fixação suplementar ao maléolo posterior, com placa que contraponha as forças de cisalhamento que ocorrem neste local durante a descarga do peso (Figura 4). Acredita-se que a fixação de pequenos fragmentos do maléolo posterior possa criar uma construção mais estável e auxiliar na estabilização da sindesmose, facilitando a reabilitação do paciente⁽⁷⁾.

Apesar dos bons resultados apresentados por essa técnica, deve-se ter cautela na abordagem, principalmente na dissecação e proteção do nervo sural^(6,10). O posicionamento de placa posterior na fíbula pode acarretar sintomas por atrito nos tendões fibulares levando à necessidade de retirada posterior desta síntese. Destaca-se como desvantagem a essa técnica o maior desafio para o tratamento de lesões mediais e a dificuldade na abordagem de possíveis lesões associadas do retropé e mediopé^(6,7).

CONCLUSÃO

Conclui-se que o acesso posterior é uma alternativa viável e com bons resultados para o tratamento de fraturas do maléolo posterior, podendo ser considerada uma forma factível e com poucas complicações para a síntese do tornozelo.

Contribuição de Autores: Cada autor contribuiu individual e significativamente para o desenvolvimento deste artigo: VYM ^{*}(<https://orcid.org/0000-0002-4676-2954>) concebeu e planejou atividades que levaram ao estudo, análise estatística, interpretou os resultados do estudo, redação do artigo e aprovou a versão final; VFF ^{*}(<https://orcid.org/0000-0002-1005-6089>) realizou as cirurgias, participou do processo de revisão e aprovou a versão final; DSB ^{*}(<https://orcid.org/0000-0001-5404-2132>) realizou as cirurgias, participou do processo de revisão e aprovou a versão final; CMSCN ^{*}(<https://orcid.org/0000-0002-1710-8187>) realizou as cirurgias, participou do processo de revisão e aprovou a versão final; CN ^{*}(<https://orcid.org/0000-0002-9286-1750>) concebeu e planejou atividades que levaram ao estudo; realizou as cirurgias, participou do processo de revisão e aprovou a versão final; NSBM ^{*}(<https://orcid.org/0000-0003-1067-727X>) realizou as cirurgias, participou do processo de revisão e aprovou a versão final. ^{*}ORCID (Open Researcher and Contributor ID).

REFERÊNCIAS

1. Jaskulka RA, Ittner G, Schedl R. Fractures of the posterior tibial margin: their role in the prognosis of malleolar fractures. *J Trauma*. 1989;29(11):1565-70.
2. Bartoníček J, Rammelt S, Kostlivy K, Vanecek V, Klika D, Tresl I. Anatomy and classification of the posterior tibial fragment in ankle fractures. *Arch Orthop Trauma Surg*. 2015;135(4):505-16.
3. Büchler L, Tannast M, Bonel HM, Weber M. Reliability of radiologic assessment of the fracture anatomy at the posterior tibial plafond in malleolar fractures. *J Orthop Trauma*. 2009;23(3):208-12.
4. Haraguchi N, Haruyama H, Toga H, Kato F. Pathoanatomy of posterior malleolar fractures of the ankle. *J Bone Joint Surg Am*. 2006;88(5):1085-92.
5. Mingo RJ, López DL, Galeote JE, Martinez CC. Ankle fractures with posterior malleolar fragment: management and results. *J Foot Ankle Surg*. 2011;50(2):141-5.
6. Benthien RA. The posterolateral approach to the posterior malleolus: an alternative surgical strategy for unstable trimalleolar ankle fractures. *Techniques in Orthopaedics*. 2014;29.1: 8-12.
7. Talbot M, Steenblock TR, Cole PA. Posterolateral approach for open reduction and internal fixation of trimalleolar ankle fractures. *Can J Surg*. 2005;48(6):487-90.
8. Holt ES. Arthroscopic visualization of the tibial plafond during posterior malleolar fracture fixation. *Foot Ankle Int*. 1994;15(4):206-8.
9. Warner WC, Farber LA. Trimalleolar fractures. *South Med J* 1965; 58:1292-5.
10. Carmont MR, Davies MB. Buttress plate stabilization of posterior malleolar ankle fractures: a familiar technique through an unfamiliar approach. *Curr Orthop*. 2008;22(5):359-64.
11. Abdelgawad AA, Kadous A, Kanlic E. Posterolateral approach for treatment of posterior malleolus fracture of the ankle. *J Foot Ankle Surg*. 2011;50(5):607-11.
12. Webb J, Moorjani N, Radford M. Anatomy of the sural nerve and its relation to the Achilles tendon. *Foot Ankle Int*. 2000;21(6):475-7.
13. Lawrence SJ, Botte MJ. The sural nerve in the foot and ankle: an anatomic study with clinical and surgical implications. *Foot Ankle Int*. 1994;15(9):490-4.
14. Schaffer JJ, Manoli A II. The antiglide plate for distal fibular fixation. A biomechanical comparison with fixation with a lateral plate. *J Bone Joint Surg Am*. 1987;69(4):596-604.
15. Miller AJ. Posterior malleolar fractures. *J Bone Joint Surg Br* 1974; 56B:508-512.
16. Heim UF. Trimalleolar fractures: late results after fixation of the posterior fragment. *Orthopedics*. 1989;12(8):1053-9.
17. Huber M, Stutz P, Gerber C. Open reduction and internal fixation of the posterior malleolus with a posterior antiglide plate using a postero-lateral approach: a preliminary report. *J Foot Ankle Surg*. 1996;2(2):95-103.