

# Avaliação dos resultados do tratamento cirúrgico da instabilidade lateral crônica do tornozelo com autoenxerto dos tendões flexores do joelho

## Evaluation of the results of the surgical treatment of chronic lateral ankle instability with knee flexor tendon autograft

Cristopher Lucca Stoffel<sup>1,2</sup>, Everton de Lima<sup>1,2</sup>, Gilberto Matos Nascimento<sup>1,2</sup>

1. Instituto de Ortopedia e Traumatologia de Passo Fundo, RS, Brasil.

2. Hospital São Vicente de Paulo, Passo Fundo, RS, Brasil.

### RESUMO

**Objetivo:** Avaliar clínica e radiograficamente um grupo de pacientes submetidos à cirurgia de reconstrução ligamentar lateral do tornozelo usando autoenxerto de tendões flexores do joelho.

**Métodos:** Foram incluídos no estudo e avaliados prospectivamente dez pacientes submetidos à reconstrução ligamentar lateral do tornozelo utilizando autoenxerto dos flexores do joelho. A avaliação clínica foi realizada usando o escore AOFAS no pré-operatório e após 1 ano de seguimento. A avaliação radiográfica incluiu as incidências em AP associadas ao estresse em varo do tornozelo, ao perfil com gaveta anterior do tornozelo, também no pré-operatório e com 1 ano de pós-operatório.

**Resultados:** Foi encontrado um escore AOFAS pré-operatório médio de 69,3 (DP  $\pm$  11,49). Após um ano de pós-operatório, houve aumento do escore com uma média de 98,2 (DP  $\pm$  3,01), mostrando uma melhora estatisticamente significativa ( $p < 0,001$ ). Os valores do ângulo tibiotalar anterior tiveram uma melhora importante com significância estatística e, embora os valores de subluxação anterior tibiotalar também tenham apresentado uma melhora importante, não houve a possibilidade de cálculo da significância estatística pois tivemos que dividir o grupo de 10 pacientes em dois, já que 6 pacientes preencheram o critério comparado ao lado contralateral (grupo 1) e 4 pacientes tiveram mais de 10mm de subluxação anterior de valor absoluto (grupo 2).

**Conclusão:** Após avaliação clínica e radiográfica comparativa entre pré-operatório e com 1 ano de pós-operatório, concluímos que, no grupo analisado, a técnica de reconstrução utilizada produz bons e excelentes resultados e deve ser considerada para o tratamento de instabilidade lateral crônica do tornozelo.

**Nível de Evidência III; Estudo Retrospectivo Comparativo.**

**Descritores:** Instabilidade articular; Tornozelo; Reconstrução; Autoenxerto; Tendões dos Isquiotibiais.

### ABSTRACT

**Objective:** To clinically and radiographically evaluate a group of patients undergoing lateral ankle ligament reconstruction surgery using knee flexor tendon autograft.

**Methods:** The study included and prospectively evaluated 10 patients undergoing lateral ankle ligament reconstruction using knee flexor autograft. Clinical evaluation was performed using the American Orthopedic Foot and Ankle Score (AOFAS), preoperatively and after 1 year of follow-up. Radiographic evaluation included anteroposterior projections associated with ankle varus stress and profile projections of the ankle anterior drawer, also preoperatively and 1 year postoperatively.

**Results:** A mean preoperative AOFAS of 69.3 (SD  $\pm$  11.49) was obtained. One year after surgery, there was an increase in the mean score of 98.2 (SD  $\pm$  3.01), showing a statistically significant improvement ( $p < 0.001$ ). The anterior tibiotalar angle values improved markedly, with statistical significance. Although the anterior tibiotalar subluxation values also showed a marked improvement, it was not possible to calculate statistical

Trabalho realizado no Hospital São Vicente de Paulo, Passo Fundo, RS, Brasil.

**Correspondência:** Cristopher Lucca Stoffel. Rua Uruguai, 2050 – Centro. CEP: 99010-112 – Passo Fundo, RS, Brasil. E-mail: [cristoffel@outlook.com](mailto:cristoffel@outlook.com)

**Conflito de interesse:** Não há. **Fonte de financiamento:** Próprio.

**Data de Recebimento:** 27/11/2017. **Data de Aceite:** 26/02/2018. **Online em:** 30/03/2018



significance; the group of 10 patients had to be divided into two, as six patients met the criteria when compared to the contralateral side (group 1) and four patients had an absolute value of anterior subluxation of more than 10 mm (group 2).

**Conclusion:** After clinical and radiographic evaluation comparing preoperative and 1-year postoperative data, we conclude that in the analyzed group, the reconstruction technique used produced good or excellent results and should be considered for the treatment of chronic lateral ankle instability.

**Level of Evidence III; Retrospective Comparative Study.**

**Keywords:** Joint instability; Ankle; Reconstruction; Transplantation, autologous; Hamstring tendons.

**Como citar esse artigo:** Stoffel CL, Lima E, Nascimento GM. Avaliação dos resultados do tratamento cirúrgico da instabilidade lateral crônica do tornozelo com autoenxerto dos tendões flexores do joelho. *Sci J Foot Ankle*. 2018;12(1):49-54.

## INTRODUÇÃO

As lesões no tornozelo são extremamente comuns nos esportes profissionais e amadores<sup>(1,2)</sup>. De todas as lesões do tornozelo, cerca de 85% envolvem o complexo ligamentar lateral<sup>(2)</sup>. Muitos casos progridem para instabilidade crônica, principalmente devido à falta de tratamento adequado na fase aguda<sup>(3)</sup>. Entre os pacientes com instabilidade crônica do tornozelo, aproximadamente 20% são levados ao tratamento cirúrgico por falha no tratamento conservador<sup>(3,4)</sup>. A instabilidade crônica do tornozelo e entorses frequentes podem levar à artrite degenerativa se não tratados<sup>(2,5)</sup>. Pacientes com instabilidade crônica do tornozelo tendem frequentemente a ter entorses de repetição e sensação de falseio, em situações corriqueiras como deambular em terreno plano. Normalmente, os pacientes apresentam-se após um entorse agudo e relatam ser um problema recorrente ou descrevem uma sensação de frouxidão e insegurança no tornozelo que “vira” inesperadamente. Os sintomas crônicos adquiridos após entorses de tornozelo repetitivos requerem uma cuidadosa avaliação que inclui radiografias de rotina sob estresse (inclinação talar, gaveta anterior) e, em alguns casos, uma tomografia computadorizada e uma ressonância magnética<sup>(6)</sup>.

O complexo ligamentar lateral do tornozelo é composto por três principais ligamentos: o ligamento talofibular anterior (LTFA), o ligamento fibulocalcaâneo (LFC) e o ligamento talofibular posterior (LTFP). O LTFA cursa o segmento inferior oblíquo da borda anterior da fíbula à superfície articular maleolar lateral do corpo do talus<sup>(2,7)</sup>, sendo o mais frequentemente lesado durante um entorse lateral de tornozelo<sup>(2,8)</sup>. O LFC origina-se do segmento inferior da borda anterior da fíbula, adjacente ao LTFA, e insere-se no tubérculo lateral do calcâneo<sup>(2,7)</sup>. O LTFP origina-se da superfície fibular medial adjacente à fossa digital e insere-se no aspecto posterolateral do talus<sup>(2,7)</sup>. Devido a isso, o LTFP é o último a ser lesado em um entorse em inversão<sup>(2)</sup>.

Pacientes com instabilidade do tornozelo habitualmente apresentam-se para o tratamento após sofrer uma entorse severa de tornozelo que progrediu para recorrente<sup>(9,10)</sup>. O diagnóstico é baseado nos achados clínicos e é realizado quando há elevada frouxidão nas manobras de gaveta anterior e inversão quando comparadas ao tornozelo contralateral. O tratamento pode ser cirúrgico ou conservador com analgesia associada à fisioterapia para propriocepção e reforço de fibulares, torzoleiras e adequações nas modalidades esportivas. Dentre as diversas técnicas cirúrgicas existem, por exemplo, o reparo direto ligamentar chamado de Brostrom, a reconstrução não anatômica chamada de Chrisman-Snook e a reconstrução anatômica com enxerto tendíneo que é o foco deste estudo<sup>(10-12)</sup>.

O objetivo deste trabalho é avaliar os resultados clínicos e radiográficos dos pacientes operados por instabilidade lateral crônica do tornozelo com a técnica de reconstrução anatômica com autoenxerto de tendões flexores do joelho, através da melhora dos marcadores radiográficos de estresse em varo e gaveta anterior, bem como do escore AOFAS, comparando os resultados encontrados na literatura mundial<sup>(13,14)</sup>.

## MÉTODOS

O trabalho obteve aprovação do Comitê de Ética da instituição com registro na plataforma Brasil sob o número do CAAE: 15525914.7.0000.5342.

Realizamos um estudo prospectivo de pacientes operados em nosso serviço para reconstrução ligamentar lateral do tornozelo utilizando autoenxerto dos flexores (Grácil ou Semitendíneo) do joelho entre 2014 e 2016. Os pacientes operados nesse período foram avaliados pelo escore AOFAS no pré-operatório e com 1 ano de pós-operatório. Também foi realizada uma avaliação radiográfica com incidências em AP mais estresse em varo do tornozelo para verificar a inclinação talar, e incidências em perfil com gaveta anterior do tornozelo, no pré-operatório e com 1 ano de pós-operatório.

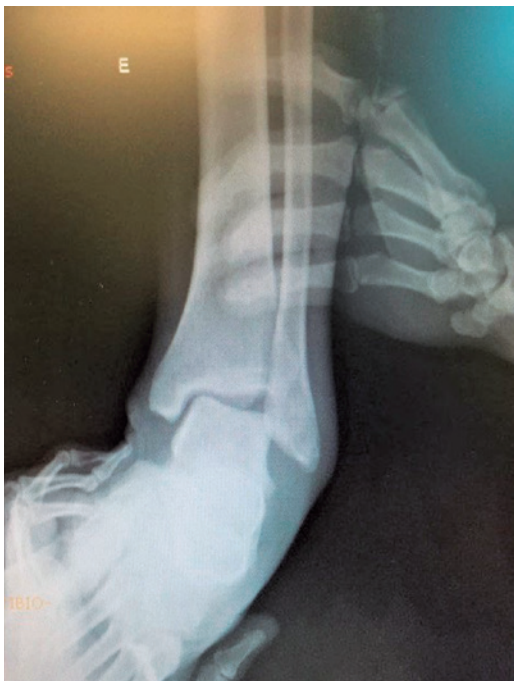Selecionamos 10 pacientes com idades entre 25 e 47 anos, com média de 36,5 anos, para reconstrução cirúrgica do complexo ligamentar lateral com autoenxerto dos tendões flexores do joelho. Dentre os pacientes, 6 (60%) eram do sexo masculino e 4 (40%) do sexo feminino que realizaram tratamento conservador sem sucesso para instabilidade crônica lateral do tornozelo. Demos preferência para a escolha dessa técnica em pacientes de alta demanda que realizam atividades laborais e/ou esportivas como agricultura e futebol que exijam do tornozelo.

A inclinação talar é mensurada em graus e avaliada com uma radiografia na incidência anteroposterior sob estresse em varo aplicado no tornozelo, realizado manualmente, enquanto uma das mãos segura o tornozelo a outra faz bácia do tálus em varo (Figura 1). Traça-se uma linha na superfície distal da tíbia e na superfície articular do tálus para obter-se o ângulo entre elas<sup>(15,16)</sup>. Uma inclinação talar aumentada indica rotura completa do LFC.

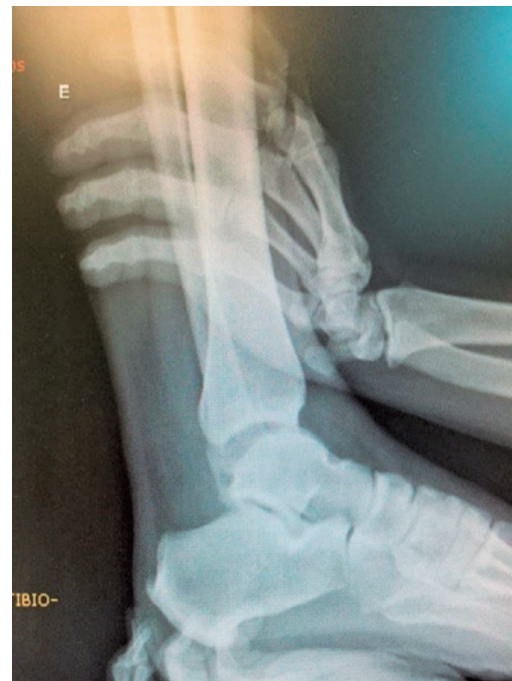A manobra da gaveta anterior avalia o LTFA com o pé relaxado, é realizada com uma radiografia em perfil e com o tornozelo recebendo uma força de deslocamento anterior em relação à tíbia (Figura 2). É realizada manualmente, com uma mão segurando a tíbia distal e a outra tracionando o tálus anteriormente. Quando a translação ou subluxação anterior é maior que 5mm, o LTFA é considerado rompido<sup>(6,17)</sup>.

Os critérios de inclusão foram pacientes com instabilidade crônica do tornozelo, diagnosticada por anamnese e exame físico, e confirmada por ressonância magnética do tornozelo e radiografias do tornozelo e AP com estresse em varo e perfil com gaveta anterior, mostrando alterações compatíveis com o diagnóstico: gaveta anterior maior de 10mm ou mais de 3mm em comparação ao lado contralateral. Devido a isso, tivemos que dividir o grupo de 10 pacientes em dois, pois 6 pacientes preencheram o critério comparado ao lado contralateral (grupo 1) e 4 pacientes tiveram mais de 10mm de subluxação anterior de valor absoluto (grupo 2), e inclinação talar em varo maior que 10 graus<sup>(13,14)</sup>. Foram incluídos também pacientes operados por instabilidade crônica lateral do tornozelo, realizando reconstrução ligamentar lateral com autoenxerto dos flexores do joelho entre maio de 2014 e junho de 2016, que optaram por participar da pesquisa.

Os critérios de exclusão foram pacientes que não quiseram participar da pesquisa, pacientes nos quais não foi realizado escore AOFAS no pré-operatório, e 1 ano de pós-operatório. Pacientes nos quais não foram realizadas as radiografias em AP do tornozelo com estresse em varo, e perfil do tornozelo com gaveta anterior, no pré-operatório e 1 ano de pós-operatório. Pacientes que perderam o seguimento. Pacientes com artrose. Pacientes com lesões associadas e pé cavo.



**Figura 1.** Estresse em varo.  
**Fonte:** Arquivo pessoal autor.

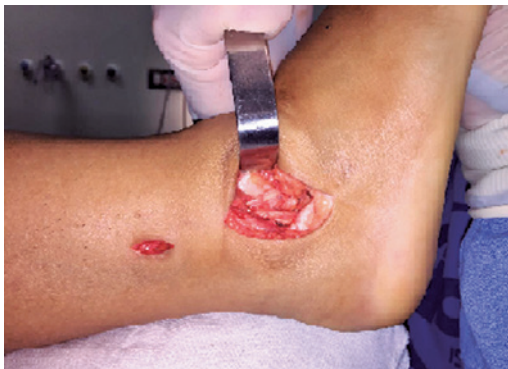

**Figura 2.** Gaveta anterior/subluxação anterior  
**Fonte:** Arquivo pessoal autor.

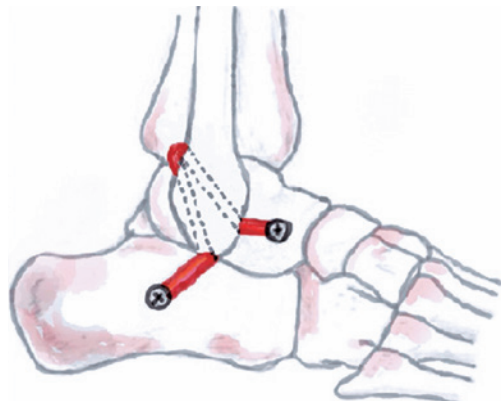
## Tratamento cirúrgico

A técnica cirúrgica foi realizada com o paciente em decúbito dorsal. Com garrote pneumático na raiz da coxa do membro a ser operado. Foi feita uma abordagem igual à utilizada nas reconstruções do ligamento cruzado anterior, 2 cm inferior e medialmente a tuberosidade anterior da tibia, para retirada do enxerto de tendão flexor do joelho, grácil ou semitendíneo. Após a retirada do enxerto, o mesmo é preparado para e enxertia com limpeza dos restos musculares e sutura das extremidades com fio absorvível multifilamentar apropriado.

Em seguida é realizada uma abordagem lateral minimamente invasiva (Figura 3), levemente curva no tornozelo sobre a extremidade distal da fíbula com cerca de 3-4cm, dissecação e localização do local de inserção do ligamento talofibular anterior (LTFA) no tálus, e do local de inserção do ligamento fibulocalcâneo (LFC) no Calcâneo. Depois confecciona-se os quatro tuneis ósseos, um no tálus exatamente no sítio de inserção do LTFA, dois na fíbula em formato de "V" invertido e um no calcâneo na inserção do LFC (Figura 4). Utilizamos broca de 4.8mm ou 4.5mm nos



**Figura 3.** Abordagem.  
**Fonte:** Arquivo pessoal do Autor.



**Figura 4.** Trajeto do tendão e túneis ósseos.  
**Fonte:** Desenho de Rodrigo Cattani.

quatro tuneis e 6.0mm somente no local de introdução dos parafusos de interferência no tálus e no Calcâneo. Em seguida é passado o enxerto dos flexores pelos tuneis ósseos, posicionado o tornozelo em 90° e neutra na visão anterior, tencionam-se as extremidades do enxerto com cuidado para não everter o tornozelo o que causaria restrição de inversão. Fixa-se as extremidades utilizando 02 parafusos de interferência cânulados, medindo 7x20mm no Talus e 7x25mm no Calcâneo. É realizada a sutura por planos com fio multifilamentar absorvível e sutura da pele com mononylon 3 - 0.

No pós-operatório, utilizamos bota ortopédica por 6 semanas, permitindo descarga de peso conforme tolerado após a segunda semana. Permitimos exercícios de mobilidade passiva e ativa após a segunda semana. Após a retirada da bota ortopédica na sexta semana iniciamos fisioterapia para ganho de amplitude de movimento e alongamento com reforço muscular leve a moderado. Após 12 semanas iniciamos reforço muscular intenso na academia com permissão para caminhadas e progressão para corrida em linha reta conforme resposta e demanda de cada paciente. Permitimos retorno ao futebol, voleibol e afins com 6 meses de pós-operatório.

## Análise estatística

Os dados foram digitados em uma planilha Excel e analisados através do pacote estatístico *Statistical Package for the Social Sciences (SPSS)* versão 22.0.

Na abordagem descritiva, as variáveis foram descritas por frequências, médias, medianas, desvios padrões e intervalos interquartis. As variáveis quantitativas foram testadas para normalidade através do teste de Kolmogorov-Smirnov. Na fase analítica, a média das variáveis contínuas foram comparadas através do teste T Student para amostras independentes ou Mann-Whitney. A associação entre variáveis categóricas foi verificada através do teste Qui-quadrado de Pearson ou Teste Exato de Fischer.

## RESULTADOS

Na análise do escore AOFAS pré-operatório encontramos amplitude de resultados que variaram entre 55 e 90, tendo como média de 69,3 (DP  $\pm$  11,49). O escore AOFAS avaliado após um ano de pós-operatório teve como amplitude de valores entre 92 e 100, tendo como média 98,2 (DP  $\pm$  3,01), mostrando significância estatística ( $p < 0,001$ ) (Tabela 1).

O ângulo tibiotalar pré-operatório apresentou amplitude de valores encontrados entre 10° e 18,2°, tendo como média 13,515° (DP  $\pm$  2,52). Os valores pós-operatórios va-

riaram entre 0° e 7,5°, com média de 2,52° (DP ± 2,63), mostrando significância estatística ( $p < 0,001$ ) (Tabela 1).

Para os valores da subluxação anterior pré-operatórios utilizamos os dois critérios de diagnóstico que foram: valor absoluto da subluxação maior que 10mm, ou valor de 3mm a mais que o lado contralateral em comparação, conforme descrito nos métodos. Os valores encontrados variam entre 10,5mm e 12mm nos pacientes que preencheram o critério de valor absoluto, e 3mm a 5mm a mais que o lado contralateral nos demais pacientes que preencheram o critério comparativo contralateral. Devido a isso, tivemos que dividir o grupo de 10 pacientes em dois, pois 6 pacientes preencheram o critério comparado com o lado contralateral (grupo 1) e 4 pacientes tiveram mais de 10mm de subluxação anterior de valor absoluto (grupo 2). Para o grupo com subluxação anterior maior que 10mm (grupo 2), o valor pré-operatório variou entre 10,5mm e 12mm, tendo como média 11mm. Os valores pós-operatórios variaram entre 2,7mm e 4,5mm, tendo como média 3,67mm. Para o grupo em que comparamos o lado contralateral (grupo 1), o valor pré-operatório variou entre 3mm e 5mm a mais que o lado contralateral, média 3,66mm. O valor pós-operatório variou entre 1mm a menos (-1) e 1,8mm a mais que o lado oposto, média 0,3mm. Ambos grupos mostraram importante melhora dos parâmetros, tendo os mesmos retornando a valores considerados normais. Porém, devido a essa divisão, necessitamos calcular a estatística separadamente entre os dois grupos, o que acarretou em resultados inconclusivos devido ao tamanho reduzido das amostras (Tabela 1).

## DISCUSSÃO

As técnicas de reconstrução ligamentar não anatômica do tornozelo como a de Chrisman-Snook, em que utiliza-se os tendões fibulares para a reconstrução, mostraram maus resultados já bem documentados na literatura e não são mais recomendadas, mantendo apenas valor histórico para serem citadas<sup>(6)</sup>.

**Tabela 1.** Resultados do Escore AOFAS e Alterações nas mensurações radiográficas

	Média pré-op	Média pós-op	Signific. estatística
escore AOFAS	69,3 (DP ± 11,49)	98,2 (DP ± 3,01)	( $p < 0,001$ )
Ângulo tíbio-talar	13,515° (DP ± 2,52)	2,52° (DP ± 2,63)	( $p < 0,001$ )
Subluxação anterior 1	3,66mm	0,3mm	Inconclusivo
Subluxação anterior 2	11mm	3,67mm	Inconclusivo

Técnicas de reparo ligamentar direto e retensionamento como descritas por Bronstrom<sup>(18)</sup>, e posteriormente modificadas por Gould<sup>(19)</sup>, mostraram bons resultados gerais, porém com eventuais descrições de maus resultados e recidiva da instabilidade<sup>(20,21)</sup>, principalmente em casos de pacientes com alta demanda e atletas<sup>(22)</sup>.

Para suprir essas deficiências eventuais do reparo ligamentar direto, principalmente em pacientes de alta demanda e casos de recidiva, a reconstrução anatômica com autoenxerto de tendão flexor do joelho demonstrou excelentes resultados evidenciados em estudos pioneiros. Boyer & Younger<sup>(23)</sup> e Coughlin et al.<sup>(24)</sup> obtiveram excelentes resultados em termos de retorno da estabilidade, mobilidade e função do tornozelo.

Ellis et al.<sup>(2)</sup>, em publicação de 2011, avaliaram essa mesma técnica de reconstrução em 11 pacientes operados entre 2004 e 2008, não utilizando porém enxerto de banco e autoenxerto de flexores. Foram obtidos bons e excelentes resultados em 10 dos 11 pacientes operados.

Existem outras técnicas semelhantes que usam outros alonexertos na literatura, como a descrita por Pagenstert et al.<sup>(25)</sup>, que utilizam enxerto livre de tendão plantar delgado fixado sem parafusos, também demonstrando excelentes resultados com importante melhora do escore AOFAS.

O objetivo da reconstrução ligamentar lateral com enxerto de tendão flexor do joelho é prover retorno da estabilidade, sem afetar a mobilidade do tornozelo, garantindo assim o retorno completo e satisfatório para as atividades físicas e laborais praticadas anteriormente à lesão. Nosso estudo demonstrou suprir esses objetivos alcançando excelentes resultados conforme demonstram os dados coletados, tanto em termos funcionais com o escore AOFAS, como os dados de imagem coletados nos exames de radiografia pré e pós-operatórios.

Este estudo trata-se de uma série de casos com número limitado de pacientes e sem grupo controle, devendo seus resultados serem confirmados em estudos futuros melhor desenhados. Não encontramos na literatura nacional e internacional estudos com tal delineamento. Existem poucos estudos publicados na literatura mundial sobre essa técnica, a maioria deles não são recentes. Não foi encontrado nenhum trabalho nacional que demonstre os resultados desta técnica cirúrgica, portanto provavelmente este é um trabalho pioneiro no Brasil.

## CONCLUSÕES

Alcançamos importante melhora tanto no escore AOFAS quanto nas aferições radiográficas utilizadas para avalia-

ção, inclinação talar e subluxação anterior. Demonstramos melhora estatisticamente significativa nos critérios avaliados tanto clínica como radiograficamente. Portanto concluímos que, na amostra analisada, a técnica de reconstrução utilizada produz bons e excelentes resultados e deve ser considerada para o tratamento de instabilidade lateral crônica do tornozelo.

Os resultados encontrados mostram na prática o reestabelecimento da funcionalidade do tornozelo e o retorno às atividades almejadas pelos pacientes submetidos ao

procedimento, tanto laborais quanto esportivas e recreativas. Levando em conta que utilizamos essa técnica em pacientes jovens, de alta demanda tanto laboral quanto esportiva, esses bons resultados reforçam ainda mais a qualidade dessa técnica cirúrgica.

Conseguimos alcançar resultados estatisticamente significativos o que vai ao encontro do que foi publicado na literatura mundial com a técnica de reconstrução anatômica do complexo ligamentar lateral do tornozelo, mostrando ser uma técnica consolidada e com boa reprodutibilidade.

**Contribuição de Autores:** Cada autor contribuiu individual e significativamente para o desenvolvimento deste artigo: CLS (<https://orcid.org/0000-0003-0403-1819>)\* concebeu e planejou as atividades que levaram ao estudo, redação do artigo, participou no processo de revisão, realizou as cirurgias, interpretação resultados do estudo, aprovou a versão final; EL (<https://orcid.org/0000-0003-0960-3222>)\* concebeu e planejou as atividades que levaram ao estudo, redação do artigo, realizou as cirurgias; GMN (<https://orcid.org/0000-0003-0817-2854>)\* redação do artigo, realizou as cirurgias. \*ORCID (Open Researcher and Contributor ID).

## REFERÊNCIAS

- Garrick JG. The frequency of injury, mechanism of injury, and epidemiology of ankle sprains. *Am J Sports Med.* 1977;5(6):241-2.
- Ellis SJ, Williams BR, Pavlov H, Deland J. results of anatomic lateral ankle ligament reconstruction with tendon allograft. *HSS J.* 2011; 7(2):134-40.
- Cho BK, Kim YM, Kim DS, Choi ES, Shon HC, Park KJ. Outcomes of the modified Brostrom procedure using suture anchors for chronic lateral ankle instability—a prospective, randomized comparison between single and double suture anchors. *J Foot Ankle Surg.* 2013;52(1):9-15.
- Karlsson J, Bergsten T, Lansinger O, Peterson L. Reconstruction of the lateral ligaments of the ankle for chronic lateral instability. *J Bone Joint Surg Am.* 1988;70(4):581-8.
- Nakata K, Shino K, Horibe S, Natsu-ume T, Mae T, Ochi T. Reconstruction of the lateral ligaments of the ankle using solventdried and gamma-irradiated allogeneic fascia lata. *J Bone Joint Surg Br.* 2000;82(4): 579-82.
- Coughlin MJ, Mann RA, Saltzman CL, editors. *Surgery of the foot and ankle.* 8th ed. Philadelphia: Mosby; 2007. p.1570-7.
- Sarrafian SK, editor. *Sarrafian's anatomy of the foot and ankle: descriptive, topographical, functional.* 3<sup>rd</sup> ed. Philadelphia: Lippincott Williams & Wilkins; 2011. Cap.4. p. 163-222.
- Hølmer P, Søndergaard L, Konradsen L, Nielsen PT, Jørgensen LN. Epidemiology of sprains in the lateral ankle and foot. *Foot Ankle Int.* 1994;15(2):72-4.
- Balduini FC, Vegso JJ, Torg JS, Torg E. Management and rehabilitation of ligamentous injuries to the ankle. *Sports Med.* 1987;4(5):364-80.
- Slater GL1, Pino AE, O'Malley M. Delayed reconstruction of lateral complex structures of the Ankle. *World J Orthop.* 2011;2(4):31-6.
- Ahovuo J, Kaartinen E, Slätis P. Diagnostic value of stress radiography in lesions of the lateral ligaments of the ankle. *Acta Radiol.* 1988; 29(6):711-4.
- Cox JS, Hewes TF. "Normal" talar tilt angle. *Clin Orthop Relat Res.* 1979; (140):37-41.
- Schenck RC Jr, Coughlin MJ. Lateral ankle instability and revision surgery alternatives in the athlete. *Foot Ankle Clin.* 2009;14(2):205-14.
- Lohrer H, Nauck T, Arentz S, Scholl J. Observer reliability in ankle and calcaneocuboid stress radiography. *Am J Sports Med.* 2008; 36(6):1143-9.
- Becker HP, Komischke A, Danz B, Bense R, Claes L. Stress diagnostics of the sprained ankle: evaluation of the anterior drawer test with and without anesthesia. *Foot Ankle.* 1993;14(8):459-64.
- Laurin CA, Oullet R, St-Jacques R. Talar and subtalar tilt: an experimental investigation. *Can J Surg.* 1968;11(3):270-9.
- Johansen A. Radiological diagnosis of lateral ligament lesion of the ankle: A comparison between talar tilt and anterior drawer sign. *Acta Orthop Scand.* 1978;49(3):295-301.
- Brostrom L. Sprainedankles. VI. Surgical treatment of "chronic" ligament ruptures. *Acta Chir Scand.* 1966;132(5):551-65.
- Gould N. Technique tips: footings. Repair of lateral ligament of ankle. *Foot Ankle.* 1986;6(4):208-13.
- Ahlgren, A, Larsson S. Reconstruction for lateral ligament injuries of the ankle. *J Bone Joint Surg Br.* 1989;71(2):300-3.
- Barbari S, Brevig K, Egge T. Reconstruction of the lateral ligamentous structures of the ankle with a modified Watson-Jones procedure. *Foot Ankle.* 1987;7(6):362-8.
- Girard P, Anderson R, Davis H, Isear J, Kiebzak, G. Clinical evaluation of the modified Brostrom-Evans procedure to restore ankle stability. *Foot Ankle Int.* 1999;20(4):246-52.
- Boyer S, Younger AS. Anatomic reconstruction of the lateral ligament complex of the ankle using a gracilis autograft. *Foot Ankle Clin.* 2006;11(3):585-95.
- Coughlin MJ, Schenck RC Jr, Grebing BR, Treme G. Comprehensive reconstruction of the lateral ankle for chronic instability using a free gracilis graft. *Foot Ankle Int.* 2004;25(4):231-41.
- Pagenstert G, Valderrabano V, Hintermann B. Lateral ankle ligament reconstruction with free plantaris tendon graft. *Tech Foot Ankle Surg.* 2005; 4(2):104-12.