

# Avaliação do prognóstico de tratamento da artropatia de Charcot do tipo IV

## Evaluation of the prognosis of type IV Charcot arthropathy treatment

Marcelo Marcucci Chakkour<sup>1</sup>, Noé De Marchi Neto<sup>1</sup>, Ricardo Cardenuto Ferreira<sup>1</sup>

1. Santa Casa de Misericórdia de São Paulo, São Paulo, SP, Brasil.

### RESUMO

**Objetivo:** Avaliar o prognóstico do tratamento ortopédico especializado em possibilitar a obtenção de um pé e tornozelo funcionais nos pacientes diabéticos que apresentam artropatia de Charcot negligenciada (ACN).

**Métodos:** Sessenta e cinco pacientes com ACN foram tratados no período compreendido entre 2000 e 2017, segundo protocolo sistematizado adotado na nossa instituição. Seis pacientes (9%) perderam o seguimento, restando 59, totalizando 63 extremidades afetadas (quatro apresentavam afecção bilateral). O tempo médio de seguimento foi de 72 meses (variação de 12 a 132) e a média de idade de 54 anos (variação de 30 a 80). Consideramos o resultado como satisfatório quando o paciente foi capaz de caminhar de maneira independente, apoiando completamente o pé no solo; e insatisfatório quando a extremidade afetada apresentou instabilidade franca e encontrou-se deformada, a ponto de não ser possível acomodá-la numa órtese estabilizadora nem apoiá-la durante a marcha, ou ainda quando foi necessário realizar a amputação.

**Resultados:** Obtivemos resultado insatisfatório em 31 dos 59 pacientes (53%). Apenas 31 das 63 extremidades (49%) foram consideradas funcionais após o tratamento.

**Conclusão:** O prognóstico do tratamento da ACN utilizando o protocolo sistematizado de tratamento é reservado. Somente metade das extremidades tratadas foi capaz de realizar apoio plantígrado e marcha independente.

**Nível de Evidência IV; Estudos Prognósticos; Série de Casos.**

**Descritores:** Artropatia neurogênica; Pé diabético; Fatores prognósticos.

### ABSTRACT

**Objective:** To evaluate the prognosis of specialized orthopedic treatment to obtain a functional foot and ankle in diabetic patients with neglected Charcot arthropathy (NCA).

**Methods:** Sixty-five patients with NCA were treated in the period between 2000 and 2017, according to a systematized protocol adopted at our institution. Six patients (9%) were lost to follow-up, and the remaining 59 patients had a total of 63 affected extremities (four patients were bilaterally affected). The mean follow-up time was 72 months (range 12 to 132 months), and the mean age was 54 years (range 30 to 80 years). We considered the results satisfactory when the patient was able to walk independently, fully supporting the foot on the ground. We considered the results unsatisfactory when the affected extremity presented a frank instability and was deformed to the point that it was not possible to accommodate it in a stabilizing orthosis or support it during gait or when amputation was necessary.

**Results:** We obtained an unsatisfactory result in 31 of the 59 patients (53%). Only 31 of the 63 extremities (49%) were considered functional after treatment.

**Conclusion:** The prognosis of NCA treatment using the systematized treatment protocol is poor. Only half of the treated extremities were capable of plantar support and independent gait.

**Level of Evidence IV; Prognostic Studies; Case Series.**

**Keywords:** Arthropathy, neurogenic; Diabetic foot; Prognosis.

Trabalho realizado na Santa Casa de Misericórdia de São Paulo, São Paulo, SP, Brasil.

**Correspondência:** Marcelo Marcucci Chakkour. Rua Pascal, nº 605, apto 43, Campo Belo - CEP: 04616-002, São Paulo, SP, Brasil.

E-mail: [marcelo.chakkour@gmail.com](mailto:marcelo.chakkour@gmail.com)

**Conflito de interesses:** não há. **Fonte de financiamento:** não há.

**Data de Recebimento:** 09/11/2018. **Data de Aceite:** 10/12/2018. **Online em:** 30/12/2018.



**Como citar esse artigo:** Chakkour MM, Marchi Neto N, Ferreira RC. Avaliação do prognóstico de tratamento da artropatia de Charcot do tipo IV. *Sci J Foot Ankle*. 2018;12(4):316-23.

## INTRODUÇÃO

Descrita por Jean-Martin-Charcot em 1868, a artropatia de Charcot (AC) foi originalmente associada à sífilis terciária<sup>(1-10)</sup>. A utilização dos antibióticos na prática médica (início do século XX) reduziu drasticamente a incidência da sífilis no nosso meio e, em consequência, a ocorrência dos casos de AC passou a ser observada mais raramente<sup>(6)</sup>. Por outro lado, o desenvolvimento da insulina sintética propiciou melhor controle da doença e aumento da sobrevida dos pacientes diabéticos, criando condições para o desenvolvimento das complicações tardias dessa doença<sup>(5,6,8,11)</sup>. Atualmente, existe uma epidemia mundial de obesidade que está intimamente relacionada com o aumento alarmante na incidência do *diabetes mellitus* e, conseqüentemente, da AC<sup>(5,11-14)</sup>.

A AC constitui uma preocupação relevante para os ortopedistas, uma vez que envolve um processo destrutivo osteoarticular que frequentemente acomete o pé e o tornozelo de pacientes com neuropatia periférica devido ao curso prolongado da doença<sup>(1,2,4,5,7-9,11,15-20)</sup>. A perda da sensibilidade protetora dos pés faz com que lesões traumáticas não reconhecidas pelo paciente induzam à fragmentação óssea, desarranjo e destruição osteoarticular que, frequentemente, resultam em deformidades grosseiras e acentuada instabilidade, impossibilitando o apoio do peso corporal e a marcha independente<sup>(19)</sup>. Conseqüentemente, podem se formar proeminências ósseas que predispõem ao surgimento de úlceras de pressão localizadas nas áreas salientes dos pés insensíveis<sup>(2,5,8,11,15,17)</sup>. A insistência do paciente em tentar apoiar-se sobre a extremidade instável e deformada leva à formação de úlceras de pressão recorrentes costumeiramente relacionadas com a sequência de eventos que resultam na amputação da extremidade<sup>(5,19-25)</sup>.

Na medida em que o diagnóstico precoce do evento destrutivo provocado pela AC é negligenciado, o desarranjo osteoarticular tende a se estender para as demais regiões do pé e do tornozelo, comprometendo ainda mais a deformação da arquitetura original da extremidade e tornando o prognóstico reservado quanto à sua viabilidade funcional<sup>(5,26)</sup>.

O objetivo primário deste estudo é avaliar o prognóstico do tratamento da artropatia de Charcot negligenciada (tipo IV)<sup>(5,19)</sup> em pacientes portadores de diabetes na obtenção de uma extremidade funcional, capaz de realizar apoio durante a marcha e permitir independência para

locomoção. Como objetivo secundário avaliamos o impacto da presença de úlcera no prognóstico do tratamento do paciente com ACN. Nossa hipótese é que o prognóstico clínico-funcional deste tipo de afecção é ruim.

## MÉTODOS

Este trabalho obteve aprovação pelo Comitê de Ética com registro na Plataforma Brasil sob o número do CAAE: 82949318.4.0000.5479.

Em um período de 17 anos, de setembro de 2000 a setembro de 2017, foram tratados e acompanhados ambulatorialmente 65 pacientes (69 extremidades) portadores de ACN.

O tratamento instituído na nossa série de casos seguiu estritamente a orientação do protocolo sistematizado desenvolvido na nossa instituição.

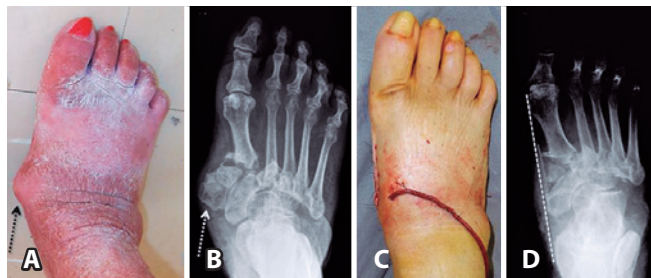### Protocolo de tratamento sistematizado

Empregamos como norma o tratamento incruento, utilizando o gesso de contato total (GCT), recomendando a utilização de muletas e evitando o apoio do peso corporal na extremidade afetada durante a marcha até a regressão do edema. Aos pacientes com afecção bilateral simultânea orientamos a utilização de cadeira de rodas. A imobilização gessada é trocada quinzenalmente nas primeiras seis semanas e, em seguida, mensalmente até que identifiquemos a evolução clínica e radiográfica da fase I de fragmentação para o início da fase II de consolidação<sup>(27)</sup>. A partir daí, substituímos o GCT por órtese moldada rígida de polipropileno do tipo *Ankle Foot Orthosis (AFO)*, utilizada até a progressão da doença para a fase III de seqüela<sup>(27)</sup>. Nos casos em que a consolidação é obtida e a extremidade atinge completa estabilidade, sem deformação importante, a órtese é substituída por calçado protetor extra profundo para pés insensíveis e associada à utilização de palmilha moldada, confeccionada sob medida. Já nos casos em que a estabilização completa do pé e do tornozelo não pode ser alcançada, recomendamos a manutenção da órtese moldada *AFO*.

O tratamento cirúrgico é indicado na falha do tratamento incruento em obter uma extremidade adequadamente estável e capaz de suportar o apoio do peso corporal, ou suficientemente alinhada para permitir a utilização de órtese rígida moldada do tipo *AFO*.

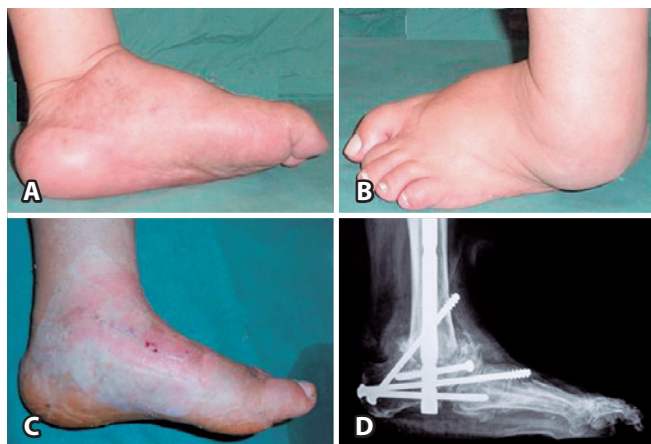Outras possíveis indicações para o tratamento cirúrgico são: 1) presença de úlcera recorrente provocada por proeminência óssea localizada sobre área de apoio; e 2) infecção ativa a partir de uma úlcera previamente contaminada.

As modalidades de tratamento cirúrgico empregadas foram as seguintes: 1) exostectomia simples (Figura 1); empregada para remover saliências ósseas localizadas em áreas de apoio sujeitas à pressão, indicada desde que o pé e/ou tornozelo estejam estáveis após o término da fase de consolidação óssea; 2) cirurgia óssea reconstitutiva (Figura 2); empregada para realinhar ossos e articulações gravemente deformados e/ou instáveis, indicada nas extremidades cuja circulação é adequada e desde que não haja



**Figura 1.** Proeminência localizada na face medial do pé direito (seta pontilhada escura) (1A) correspondendo à saliência óssea das cunhas medial e intermédia, identificadas na imagem radiográfica do pé (seta pontilhada clara) (1B). Após ressecção cirúrgica verifica-se melhora no contorno do pé (1C), com correspondente eliminação da proeminência óssea (linha tracejada clara) (1D).

**Fonte:** Arquivo do Grupo de Cirurgia do Pé e Tornozelo da Santa Casa de Misericórdia de São Paulo.

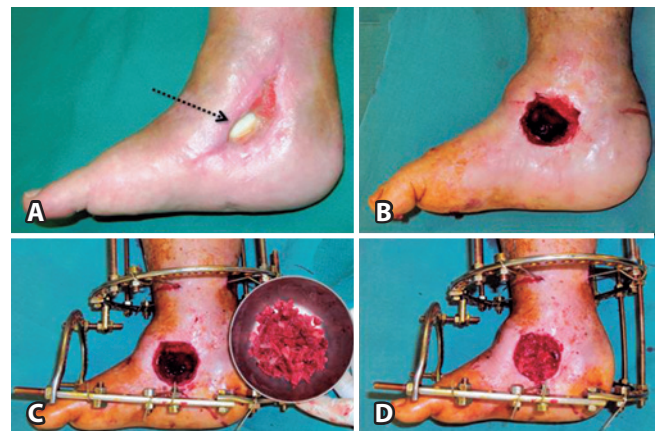


**Figura 2.** Imagem fotográfica nas projeções medial (2A) e lateral (2B) do pé e tornozelo esquerdo mostrando deformidade angular em varo. A correção do alinhamento do pé em relação ao eixo da perna (2C) após a cirurgia reconstrutiva que consistiu na panartrodese (2D).

**Fonte:** Arquivo do Grupo de Cirurgia do Pé e Tornozelo da Santa Casa de Misericórdia de São Paulo.

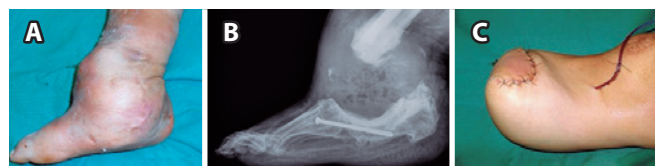
infecção ativa; 3) desbridamento com remoção de ossos infectados (Figura 3): indicado na presença de úlceras profundas contaminadas, com exposição óssea e osteomielite, além da formação de abscesso; 4) amputação da extremidade (Figura 4): indicada principalmente nas infecções não controladas, nas extremidades com circulação gravemente comprometida ou na presença de deformidades extremamente graves em que se antecipou grande dificuldade na tentativa de realizar a reconstrução osteoarticular.

Todos os pacientes foram acompanhados no ambulatório de pés neuropáticos. No atendimento foram coletados e armazenados os dados referentes à sua evolução clínica, exame físico e exames complementares. Nos casos em que a abordagem cirúrgica foi necessária os pacientes foram operados pela equipe de cirurgia do pé e tornozelo da nossa instituição.



**Figura 3.** Imagem fotográfica mostrando a presença de cimento com antibiótico no fundo da úlcera previamente infectada (seta pontilhada) (3A). Após retirar o cimento e curetar a lesão (3B), foi instalado o fixador externo circular (3C), e a cavidade óssea remanescente foi preenchida com enxerto ósseo esponjoso retirado da crista ilíaca do próprio paciente (3D).

**Fonte:** Arquivo do Grupo de Cirurgia do Pé e Tornozelo da Santa Casa de Misericórdia de São Paulo.



**Figura 4.** Vista medial na fotografia do pé e tornozelo direito gravemente deformado e abaulado (4A). Na imagem radiográfica lateral do pé e tornozelo (4B) nota-se extensa reabsorção óssea após malsucedida tentativa de reconstrução cirúrgica. O paciente foi tratado com amputação transtibial (4C).

**Fonte:** Arquivo do Grupo de Cirurgia do Pé e Tornozelo da Santa Casa de Misericórdia de São Paulo.

Para análise da eficácia do tratamento, levamos em consideração os dados presentes no prontuário eletrônico até setembro de 2017, utilizando como critério de avaliação a capacidade de o paciente utilizar a extremidade afetada para realizar o apoio completo do peso corporal para seu deslocamento durante a marcha independente no momento da última avaliação. Três resultados possíveis foram considerados: 1) resultado bom: preservação de um pé plantígrado e suficientemente alinhado para ser acomodado num calçado extra profundo, estável o suficiente para realizar apoio completo e descarregar o peso corporal durante a marcha; 2) resultado aceitável: preservação de um pé plantígrado porém instável, mas que esteja suficientemente alinhado para permitir sua acomodação numa órtese rígida moldada do tipo *AFO*, sendo capaz de realizar deambulação independente com apoio do peso corporal na extremidade afetada durante a marcha; 3) resultado ruim: amputação da extremidade ou preservação de um pé não plantígrado, instável e com grave deformidade que impede a acomodação de órtese rígida moldada de poli-propileno (*AFO*), sendo incapaz de apoiar o peso corporal na extremidade afetada durante a marcha.

Na análise final dos resultados deste estudo, consideramos satisfatórias as extremidades que obtiveram resultado bom ou aceitável, enquanto foram consideradas insatisfatórias as extremidades cujo resultado final foi classificado como ruim.

Como objeto deste estudo, avaliamos os prontuários dos pacientes cadastrados no nosso banco de dados com diagnóstico clínico e radiográfico de AC do tipo IV, segundo a classificação de Brodsky, modificada por Trepman<sup>(5,28)</sup>. De 864 pacientes diabéticos cadastrados no nosso serviço, 252 pacientes (29%) tinham como diagnóstico associado AC. Desses, 65 pacientes (26%) apresentavam o diagnóstico de ACN (tipo IV). Afecção bilateral foi encontrada em quatro pacientes (6%), totalizando 69 extremidades afetadas. No momento da avaliação clínica, realizada com base nas informações contidas no nosso banco de dados, encontramos em 59 pacientes (91%) informação suficiente para análise, totalizando 63 extremidades tratadas (perda de 9%). A média de idade dos 29 pacientes masculinos e 30 femininos foi de 55 anos (24 a 77 anos).

De acordo com o nosso protocolo de tratamento, 28 de 63 extremidades (44% do total) foram tratadas exclusivamente de maneira incruenta. Neste grupo havia 26 pacientes, sendo dois deles com afecção bilateral. A média de idade desses pacientes foi de 56 anos (30 a 74 anos). No momento do início do tratamento conservador, 7 de 28 extremidades (25%) já apresentavam úlceras de pressão localizadas sob as proeminências ósseas (60% na região maleolar). Nenhuma

das úlceras estava infectada e todas foram tratadas com desbridamento local, curativo e confecção de GCT.

No outro extremo, 35 de 53 extremidades (56%) necessitaram de algum procedimento cirúrgico ao longo do tratamento. Neste grupo havia 33 pacientes, sendo dois deles com afecção bilateral, nos quais apenas uma das extremidades foi operada. A média de idade desses pacientes foi de 53 anos (24 a 77 anos). No momento do início do tratamento, 23 de 35 extremidades (66%) já apresentavam úlceras de pressão localizadas sob as proeminências ósseas (61% na região maleolar). Em 13 de 35 extremidades, as úlceras encontravam-se infectadas e foi necessário internar o paciente para realizar desbridamento amplo e antibioticoterapia sistêmica endovenosa. Em 2 de 13 extremidades com úlcera infectada foi utilizada fixação externa circular, enquanto em outras 3 foi realizada amputação transtibial primária.

No grupo dos pacientes operados, as modalidades de cirurgia realizadas foram as seguintes: exostectomia simples das proeminências ósseas em 3 de 35 extremidades (9%); cirurgia óssea reconstrutiva na tentativa de salvamento do membro em 25 de 35 extremidades (71%); e amputação transtibial em 7 de 35 extremidades (20%). Dentre as 25 extremidades submetidas à tentativa de salvamento por meio de osteotomias múltiplas e artrodese modelante, as duas diferentes modalidades empregadas para fixação óssea foram: 1) fixação interna com haste intramedular retrógrada (indicada em pacientes com instabilidade do retropé e tornozelo) ou placas e parafusos (indicada em pacientes com instabilidade do mediopé, retropé e/ou tornozelo) em 18 de 25 extremidades (72%) (Figura 5); ou 2) fixação externa circular (indicada em pacientes com má qualidade óssea para fixação, osteopenia) em 7 de 25 extremidades (28%). Dentre as sete extremidades amputadas, três amputações foram realizadas primariamente devido a infecção grave descontrolada, proveniente de úlceras de pressão, enquanto as outras quatro foram resultado do insucesso no tratamento com cirurgia reconstrutiva.

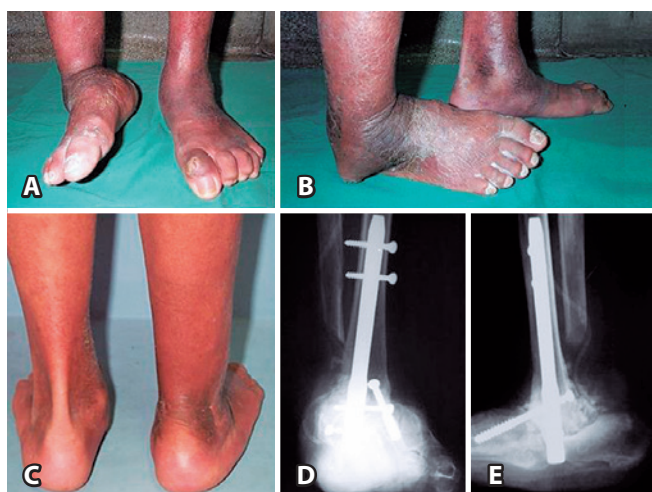### Análise estatística

Para análise estatística utilizamos o software da IBM SPSS®, versão 22.0 (*Statistical Package for Social Sciences*), empregando o teste Qui quadrado e o teste Exato de Fisher. Estes testes foram aplicados para a avaliação do resultado em satisfatório ou insatisfatório, na presença ou ausência de úlcera e, separadamente, na presença ou ausência de úlcera infectada nas extremidades dos pacientes diabéticos submetidos ao protocolo de tratamento da ACN utilizado no nosso estudo (Tabelas 1 e 2). Utilizamos o cálculo médio

para as variáveis como idade, sexo e tempo médio de seguimento e dados percentuais na descrição dos resultados.

## RESULTADOS

No momento da avaliação, após empregar nosso protocolo sistematizado de tratamento, obtivemos resultado satisfatório da ACN do tipo IV em 31 das 63 extremidades (49%), e insatisfatório nas demais 32 extremidades (51%). Dentre os resultados considerados satisfatórios, 21 das 31 das extremidades (68%) obtiveram resultado classificado como bom, enquanto que em 10 extremidades (32%) o resultado foi considerado apenas aceitável.



**Figura 5.** Fotografias mostrando acentuada deformidade em varo e grave instabilidade do tornozelo, provocando apoio na borda lateral do pé direito (5A), e formação de úlcera de pressão sob o máléolo fibular (5B). Vista posterior dos membros inferiores (5C) mostrando o adequado alinhamento após artrodeze tibiotalocalcanear. As imagens radiográficas mostram a correção obtida (5D e 5E).

**Fonte:** Arquivo do Grupo de Cirurgia do Pé e Tornozelo da Santa Casa de Misericórdia de São Paulo.

**Tabela 1.** Análise do impacto da presença ou ausência de úlcera no prognóstico do paciente com ACN, demonstrando mal prognóstico nos pacientes com úlcera.

		Resultado		Total
		Insatisfatório	Satisfatório	
Úlcera	Não	10	23	33
		30,3%	69,7%	100,0%
	Sim	22	8	30
		73,3%	26,7%	100,0%
Total		32	31	63
		50,8%	49,2%	100,0%
		<b>Valor</b>	<b>p</b>	
Teste qui quadrado		11,642(b)	0,001	

**Fonte:** Elaborado pelo autor com base nos resultados da pesquisa.

Considerando a modalidade de tratamento empregada, o resultado foi considerado insatisfatório em 14 das 28 extremidades (50%) submetidas ao tratamento conservador e em 18 das 35 extremidades (51%) submetidas ao tratamento cirúrgico. Com relação ao resultado satisfatório, no grupo tratado conservadoramente, 8 de 14 extremidades (57%) foram classificadas como resultado bom e 6 (43%) como aceitável. Já no grupo tratado cirurgicamente, em 13 de 17 extremidades (76%) o resultado foi classificado como bom e em 4 (24%) o resultado foi considerado aceitável (Tabela 3).

Dentre os casos em que havia presença de úlcera (30 de 63 extremidades), o resultado final do tratamento foi considerado insatisfatório em 22 extremidades afetadas (73%) (p=0,001). Dentre as 30 úlceras, 13 apresentavam-se infectadas e necessitaram de internação para tratamento cirúrgico, sendo o resultado final do tratamento considerado insatisfatório em 12 extremidades afetadas (92%) (Teste Exato de Fisher 0,073).

Dentre as modalidades cirúrgicas necessárias durante o tratamento da ACN do tipo IV, a exostectomia realizada para ressecção de proeminência óssea em 3 de 35 extremidades mostrou resultado satisfatório em todas elas.

**Tabela 2.** Análise do impacto da presença ou ausência de úlcera infectada no prognóstico do paciente com ACN, demonstrando mal prognóstico nos pacientes com úlcera infectada.

		Resultado		Total
		Insatisfatório	Satisfatório	
Úlcera infectada	Não	11	7	18
		61,10%	38,90%	100,00%
	Sim	11	1	12
		91,70%	8,30%	100,00%
Total		22	8	30
		73,30%	26,70%	100,00%
		<b>Valor</b>	<b>p</b>	<b>Exact Sig</b>
Teste qui quadrado		3,438(b)	0,064	
Teste exato de Fisher				0,073

**Fonte:** Elaborado pelo autor com base nos resultados da pesquisa.

**Tabela 3.** Resultado final do tratamento dos pacientes com ACN submetidos ao protocolo sistematizado de tratamento.

Tipo de tratamento	Número de extremidades	Resultado Satisfatório	Resultado Insatisfatório
Conservador	28	14 (50%)	14 (50%)
Cirúrgico	35	17 (49%)	18 (51%)
Total	63	31 (49%)	32 (51%)

**Fonte:** Elaborado pelo autor com base nos resultados da pesquisa.

Por outro lado, as cirurgias ósseas reconstrutivas, realizadas em 25 de 35 extremidades, mostraram resultado satisfatório em apenas 14 de 25 extremidades, correspondendo a 56% do total. Dessas, em 11 extremidades operadas o resultado final foi classificado como bom (79%) e em 3 aceitável (21%).

Quando consideramos o tipo de fixação óssea utilizada nas 25 das 35 extremidades que necessitaram de cirurgia reconstrutiva de salvamento, verificamos que a fixação interna, utilizada em 18 das 25 extremidades operadas, mostrou resultado satisfatório em 12 extremidades (67%), enquanto a fixação externa, necessária em 7 das 25 extremidades, mostrou resultado satisfatório em apenas 2 extremidades avaliadas (29%).

No momento da avaliação, identificamos que 5 dos 59 pacientes faleceram. Três desses pacientes haviam sido submetidos à amputação transtibial, sendo um deles submetido à amputação primária devido à infecção incontrolável, e outros dois submetidos à amputação na vigência de complicações durante o transcorrer do malsucedido tratamento cirúrgico para tentativa de reconstrução osteoarticular. Com relação aos outros dois pacientes que foram a óbito, ambos haviam sido submetidos à cirurgia óssea reconstrutiva, cujo resultado foi aceitável em um deles e insatisfatório no outro.

## DISCUSSÃO

A AC acomete mais frequentemente as articulações do mediopé (tipo 1 e tipo 2)<sup>(4,9)</sup>. A primeira opção de tratamento dessas lesões envolve o GCT, tendo como meta principal a obtenção da consolidação óssea com mínimas deformidades estruturais<sup>(4,10,26,29,30)</sup>. A literatura apoia o tratamento conservador dessas lesões, havendo diversos estudos que atestam resultados clínicos e funcionais satisfatórios<sup>(5,11,15,31)</sup>. Entretanto, tanto a demora em identificar a AC quanto o retardo no início do tratamento, frequentemente contribuem para aumentar a área da destruição osteoarticular e acabam por desencadear graves deformidades. Em situações como essa, a extensão das lesões osteoarticulares do mediopé, para as demais articulações do retropé e tornozelo, agravam significativamente o quadro clínico, o que tipicamente caracteriza a ACN (tipo IV)<sup>(5)</sup>. Na literatura podemos observar que devido ao diagnóstico precoce da AC, relatados em trabalhos desenvolvidos em outros países, a frequência de pacientes com ACN é baixa<sup>(5)</sup>, não havendo literatura até o presente momento que aborde especificamente o prognóstico do tratamento da AC do Tipo IV.

A expectativa do resultado final referente ao tratamento dos pacientes com diagnóstico de ACN estudados, era baixa. Trepman foi quem primeiro descreveu a variação do tipo

IV da AC e identificou prognóstico reservado dessas lesões, quando comparado com as demais variações anatômicas<sup>(5)</sup>. Ao analisarmos o resultado insatisfatório obtido na nossa série de casos, pudemos constatar que sua frequência foi extremamente elevada, tendo acometido 32 das 63 extremidades (51%), em concordância com o resultado esperado. O resultado insatisfatório foi presente em 50% dos casos de tratamento conservador e em 51% dos cirúrgicos, sugerindo prognóstico reservado em ambos os tratamentos.

Na nossa série de casos, identificamos já no início do tratamento da ACN a presença de úlceras em 30 das 63 extremidades. Dessas 30 extremidades, o resultado do tratamento foi insatisfatório em 22 (73%), indicando que a úlcera constitui fator claramente identificado como mau prognóstico. Por outro lado, 13 das 30 úlceras apresentavam infecção ativa no início do tratamento, havendo necessidade de internação e intervenção cirúrgica. O desfecho desse tratamento foi considerado insatisfatório em 12 das 13 extremidades (92%), havendo necessidade de amputação transtibial em 8 extremidades (62%). Dessa forma, em concordância com a literatura que atesta o pior prognóstico do tratamento dos pacientes com AC na presença de úlcera<sup>(5)</sup>, é possível identificar que a associação entre ACN e úlcera infectada determina o prognóstico reservado do tratamento.

Chama-nos atenção a grande quantidade de pacientes com quadro clínico de ACN que chegam ao nosso serviço ainda sem diagnóstico firmado. Isso nos faz refletir sobre a precariedade do sistema de saúde pública no que se refere à baixa capacidade dos médicos generalistas e ortopedistas envolvidos no atendimento primário dos pacientes diabéticos em identificar a AC. Dados alarmantes contidos em estudo do IBGE publicado em 2013<sup>(32)</sup> relatam que somente 3% dos diabéticos que procuram atendimento nas unidades básicas de saúde tem seus pés examinados pelo médico. A falta de informação por parte dos pacientes diabéticos também aumenta as chances de agravamento do quadro.

Recomendamos que os órgãos de saúde pública priorizem sua atenção para: 1) melhorar a educação básica dos pacientes diabéticos; 2) criar programas de prevenção e tratamento desta doença e de suas complicações; 3) providenciar infraestrutura adequada com preparação das unidades de saúde para realizar o tratamento precoce das lesões que acometem os pés dos pacientes diabéticos com AC; 4) criação de centros especializados no tratamento adequado da AC, visando reduzir suas complicações e sequelas. Desta maneira, o direcionamento eficaz dos recursos disponíveis pode evitar o desperdício em tratamentos

prolongados, altamente complexos e onerosos, que frequentemente apresentam resultados ruins<sup>(9,25)</sup>.

As limitações referentes ao estudo foram o fato de ser retrospectivo (série de casos) e do tempo de seguimento limitar a análise do desfecho dos casos que iniciaram tratamento conservador e obtiveram resultado insatisfatório, entretanto aguardavam cirurgia ou foram submetidos ao procedimento cirúrgico após o período estudado.

## CONCLUSÃO

O prognóstico do tratamento da ACN utilizando o protocolo sistematizado de tratamento é ruim. Somente metade das extremidades tratadas foi capaz de realizar apoio plantigrado e realizar marcha independente.

A presença de úlcera de pressão é fator de pior prognóstico no tratamento dos pacientes com ACN.

**Contribuição dos autores:** Cada autor contribuiu individual e significativamente para o desenvolvimento deste artigo: MMC \*(<https://orcid.org/0000-0001-8133-7892>) redação do artigo, interpretou resultados do estudo e participou no processo de revisão; NMN \*(<https://orcid.org/0000-0001-7696-2220>) redação do artigo, participou do processo de revisão e aprovou a versão final; RCF \*(<https://orcid.org/0000-0002-9886-5082>) concebeu e planejou as atividades que levaram ao estudo, redação do artigo, participou do processo de revisão e aprovou a versão final. \*ORCID (Open Researcher and Contributor ID).

## REFERÊNCIAS

1. Strotman PK, Reif TJ, Pinzur MS. Charcot arthropathy of the foot and ankle. *Foot Ankle Int.* 2016;37(11):1255-1263.
2. Varma AK. Charcot neuroarthropathy of the foot and ankle: a review. *J Foot Ankle Surg.* 2013;52(6):740-9.
3. Sammarco VJ. Superconstructs in the treatment of Charcot foot deformity: plantar plating, locked plating, axial screw fixation. *Foot Ankle Clin.* 2009;14(3):393-407.
4. Souza LJ. Charcot arthropathy and immobilization in a weight-bearing total contact cast. *J Bone Joint Surg Am.* 2008;90(4):754-9.
5. Trepman E, Nihal A, Pinzur MS. Current topics review: Charcot neuroarthropathy of the foot and ankle. *Foot Ankle Int.* 2005;26(1):46-63.
6. Bariteau JT, Tenenbaum S, Rabinovich A, Brodsky JW. Charcot arthropathy of the foot and ankle in patients with idiopathic neuropathy. *Foot Ankle Int.* 2014; 35(10):996-1001.
7. Bevan WPC, Tomlinson MPW. Radiographic measures as a predictor of ulcer formation in diabetic Charcot midfoot. *Foot Ankle Int.* 2008; 29(6):568-573.
8. Stéfani KC, Mercadante MT. Princípios do tratamento da neuroartropatia de Charcot no pé e no tornozelo. *Rev Bras Ortop.* 2003;38(9):497-506.
9. Frykberg RG, Belczyk R. Epidemiology of the Charcot foot. *Clin Podiatr Med Surg.* 2008;25(1):17-28.
10. Osterhoff G, Böni T, Berli M. Recurrence of acute Charcot neuropathic osteoarthropathy after conservative treatment. *Foot Ankle Int.* 2013; 34(3):359-364.
11. Ferreira RC, Gonçalves DH, Fonseca Filho JM, Costa MT, Santin RAL. Midfoot Charcot arthropathy in diabetic patients: complication of an epidemic disease. *Rev Bras Ortop.* 2012; 47(5):616-25.
12. Ferreira RC, Silva APS, Costa MT, Frizzo GG, Santin RAL. Aspectos epidemiológicos das lesões no pé e tornozelo do paciente diabético. *Acta Ortop Bras.* 2010;18(3):135-141.
13. Armstrong DG, Peters EJ. Charcot's arthropathy of the foot. *J Am Podiatr Med Assoc.* 2002; 92(7):390-4.
14. International Diabetes Federation. IDF Diabetes Atlas [online]. 7<sup>th</sup>ed. Brussels, Belgium: IDF; 2015. Available at: <https://www.idf.org/e-library/epidemiology-research/diabetes-atlas/13-diabetes-atlas-seventh-edition.html>.
15. Wukich DK, Sung W. Charcot arthropathy of the foot and ankle: modern concepts and management review. *J Diabetes Complications.* 2009; 23(6):409-26.
16. Pinzur MS. Current concepts review: Charcot arthropathy of the foot and ankle. *Foot Ankle Int.* 2007; 28(8):952-959.
17. Lowery NJ, Woods JB, Armstrong DG, Wukich DK. Surgical management of Charcot neuroarthropathy of the foot and ankle: a systematic review. *Foot Ankle Int.* 2012;33(2):113-21.
18. Stark C, Murray T, Gooday C, Nunney I, Hutchinson R, Loveday D, Dhatariya K. 5 year retrospective follow-up of new cases of Charcot neuroarthropathy - A single center experience. *Foot Ankle Surg.* 2016;22(3):176-180.
19. Pinzur MS, Schiff AP. Deformity and clinical outcomes following operative correction of Charcot foot: a new classification with implication for treatment. *Foot Ankle Int.* 2018;39(3):265-70.
20. Kliushin NM, Sudnitsyn AS, Subramanyam KN, George J. Management of neurologic deformity of the ankle and foot with concurrent osteomyelitis with the Ilizarov method. *Foot Ankle Int.* 2018;39(2):226-35.
21. Hastings MK, Johnson JE, Strube MJ, Hildebolt CF, Bohnert KL, Prior FW, Sinacore DR. Progression of foot deformity in Charcot neuropathic osteoarthropathy. *J Bone Joint Surg Am.* 2013;95(13):1206-13.
22. Wukich DK, Sadoskas D, Vaudreuil NJ, Fourman M. Comparison of diabetic Charcot patients with and without foot wounds. *Foot Ankle Int.* 2017;38(2):140-148.
23. Schon LC, Easley ME, Cohen I, Lam PWC, Bedekas A, Anderson CD. The acquired midtarsus deformity classification system – interobserver reliability and intraobserver reproducibility. *Foot Ankle Int.* 2002;23(1):30-6.
24. Richman J, Cota A, Weinfeld S. Intramedullary nailing and external rig fixation for tibiototalcaneal arthrodesis in charcot arthropathy. *Foot Ankle Int.* 2017;38(2):149-152.

25. Kroin E, Schiff A, Pinzur MS, Davis ES, Chaharbakhshi E, DiSilvio Jr FA. Functional impairment of patients undergoing surgical correction for Charcot foot arthropathy. *Foot Ankle Int.* 2017;38(7):705-9.
26. Höpfner S, Krolak C, Kessler S, Tiling R, Brinkbaümer K, Hahn K, et al. Preoperative imaging of Charcot neuroarthropathy in diabetic patients: comparison of ring PET, hybrid PET, and magnetic resonance imaging. *Foot Ankle Int.* 2004;25(12):890-5.
27. Eichenholtz SN. Charcot joints. Springfield, IL, USA: Charles C. Thomas; 1966.
28. Brodsky JW. The diabetic foot. In: Coughlin MJ, Mann RA. *Surgery of the Foot and Ankle.* Philadelphia: Mosby; 1999. p. 895-969.
29. Pinzur M. Surgical versus accommodative treatment for charcot arthropaty of the midfoot. *Foot Ankle Int.* 2004;25(8):545-9.
30. Sammarco GJ, Conti SF. Surgical treatment of neuroarthropathic foot deformity. *Foot Ankle Int.* 1998; 19(2):102-9.
31. Hyer CF, Pinzur MS, Ellington JK, Davis WH, Jones CP. Charcot arthropathy: operative and nonoperative management. *Foot Ankle Spec.* 2014;7(4):286-90.
32. IBGE – Instituto Brasileiro de Geografia e Estatística. Percepção do estado de saúde, estilos de vida e doenças crônicas: Brasil, Grandes Regiões e Unidades da Federação [internet]. Brasília: IBGE; 2013. Available at: <http://ibge.gov.br/home/estatistica/populacao/pns/2013/>