

# Tratamento sistematizado da artropatia de Charcot do mediopé

## Systematic treatment of charcot arthropathy of the midfoot

Milena Peloggia Cursino Fernandes<sup>1</sup>, Marco Túlio Costa<sup>1</sup>, Ricardo Cardenuto Ferreira<sup>1</sup>

1. Santa Casa de Misericórdia de São Paulo, São Paulo, SP, Brasil.

### RESUMO

**Objetivo:** O objetivo deste estudo é avaliar a eficácia do protocolo sistematizado desenvolvido na nossa instituição para o tratamento da artropatia de Charcot, localizada no mediopé, mais especificamente os casos classificados anatomicamente como tipo II de Brodsky.

**Métodos:** Sessenta pacientes com AC do tipo II foram tratados no período compreendido entre 1997 e 2017, seguindo protocolo sistematizado adotado na nossa instituição. Dois pacientes (3%) perderam o seguimento, restando 58, totalizando 64 pés (seis apresentavam afecção bilateral). O tempo médio de seguimento foi 31 meses (variação de 12 a 150) e a média de idade 55 anos (variação de 27 a 73). O tratamento conservador foi indicado em 41/64 das extremidades (64%) e o cirúrgico em 23/64 das extremidades (36%). Consideramos o resultado como satisfatório quando o paciente era capaz de caminhar de maneira independente, apoiando completamente o pé no solo; e insatisfatório quando a extremidade afetada apresentava instabilidade franca e encontrava-se deformada a ponto de não ser possível acomodá-la numa órtese estabilizadora nem apoiá-la durante a marcha; ou ainda quando foi necessário realizar a amputação.

**Resultados:** Obtivemos resultado satisfatório em 54/60 dos pacientes (90%) e em 58/64 dos pés (91%). Em 19/23 dos pés operados (83%) e em 39/41 dos pés tratados conservadoramente (95%) o resultado foi satisfatório.

**Conclusão:** Utilizando o protocolo sistematizado de tratamento desenvolvido na nossa instituição é possível estabelecer prognóstico favorável com relação ao resultado clínico-funcional da AC do tipo II, ressaltando que o tratamento conservador foi suficiente na maioria dos casos.

**Nível de Evidência IV; Estudos Prognósticos; Estudo Retrospectivo.**

**Descritores:** Artropatias; Pé diabético; Protocolo de tratamento; Prognóstico.

### ABSTRACT

**Objective:** The objective of this study was to evaluate the efficacy of the systematic protocol developed in our institution for the treatment of Charcot arthropathy (CA) of the midfoot, specifically for cases anatomically classified as Brodsky type II.

**Methods:** Sixty patients with type II CA were treated in the period between 1997 and 2017 following a systematic protocol adopted at our institution. Two patients (3%) were lost to follow-up, leaving a total of 58 patients with 64 feet (six had bilateral involvement). The mean follow-up time was 31 months (range 12 to 150), and the mean age was 55 years (range 27 to 73). Conservative treatment was indicated in 41/64 of the extremities (64%), and surgical treatment was indicated in 23/64 of the extremities (36%). We considered the result as satisfactory when the patient was able to walk independently, placing full body weight on the foot. The result was considered unsatisfactory when the affected extremity presented clear instability and was deformed to the point that it was not possible to fit it in a stabilizing orthosis or for the patient to place their weight on the foot during walking as well as when it was necessary to perform an amputation.

**Results:** We obtained a satisfactory outcome in 54/60 patients (90%) and in 58/64 feet (91%). In 19/23 of the operated feet (83%) and 39/41 of the conservatively treated feet (95%), the result was satisfactory.

**Conclusion:** The systematic treatment protocol developed at our institution allows achievement of a favorable prognosis regarding the clinical-functional outcome of type II CA, with conservative treatment being sufficient in most cases.

**Level of Evidence IV; Prognostic Study; Retrospective study.**

**Keywords:** Arthropathies; Diabetic foot; Treatment protocol; Prognosis.

Trabalho realizado na Santa Casa de Misericórdia de São Paulo, São Paulo, SP, Brasil.

**Correspondência:** Milena Peloggia Cursino Fernandes. Rua Barata Ribeiro, 380 - 6º andar - cj.64 - CEP: 01308-000, São Paulo, SP, Brasil.

E-mail: milena\_cursino@yahoo.com.br

**Conflito de interesses:** não há. **Fonte de financiamento:** não há.

**Data de Recebimento:** 11/11/2018. **Data de Aceite:** 06/12/2018. **Online em:** 30/12/2018.



**Como citar esse artigo:** Fernandes MPC, Costa MT, Ferreira RC. Tratamento sistematizado da artropatia de Charcot do mediopé. *Sci J Foot Ankle*. 2018;12(4):324-31.

## INTRODUÇÃO

A artropatia de Charcot (AC) é um processo inflamatório progressivo, não infeccioso, que destrói os ossos e articulações do pé e tornozelo que perderam sensibilidade protetora<sup>(1,2)</sup>. Descrita em 1868 nos pacientes com sífilis terciária<sup>(3)</sup>, atualmente é muito comum nos diabéticos devido à neuropatia periférica, uma complicação tardia desta doença<sup>(4-7)</sup>.

A perda da sensibilidade protetora dos pés decorrente da neuropatia periférica<sup>(5,8,9)</sup> e a deformidade óssea desencadeada pela AC podem levar a uma série de consequências que geram impacto negativo na qualidade de vida dos pacientes, dentre elas, as úlceras de pressão<sup>(10,11)</sup>.

Uma vez diagnosticada a AC é necessário classificá-la para conduzir adequadamente seu tratamento<sup>(12,13)</sup>. As duas classificações mais relevantes consideram a localização anatômica das regiões afetadas tanto no pé quanto no tornozelo<sup>(14)</sup>; e o estágio evolutivo do processo reparador<sup>(15)</sup>, este subdividido em três fases distintas e identificáveis nas radiografias: 1) fase inicial de fragmentação; 2) fase intermediária de coalescência; e 3) fase tardia de seqüela.

Quando se leva em conta a localização da lesão, os ossos e articulações do mediopé costumam ser os mais frequentemente afetados<sup>(4,5,9,10,16)</sup>. As lesões mais comuns no mediopé comprometem as articulações tarsometatarsais (Lisfranc) e recebem a denominação anatômica de lesões do tipo I<sup>(14)</sup>. Menos frequentes, porém mais sujeitas a complicações durante o curso da doença, são as lesões que afetam as articulações talonavicular (TN) e calcâneo cubóide (CC), e que podem se estender para a articulação subtalar (ST), caracterizando o tipo II da doença<sup>(14)</sup>.

Caracteristicamente, as lesões do tipo II levam ao colapso do arco plantar, resultando na formação de proeminências ósseas localizadas nas áreas de apoio do pé<sup>(17)</sup>, relacionadas à seguinte seqüência de eventos: 1) proeminência óssea plantar; 2) ausência de sensibilidade protetora; 3) úlcera de pressão; 4) infecção secundária das úlceras; 5) amputação da extremidade; 6) septicemia; e 7) óbito por falência de múltiplos órgãos<sup>(10,16)</sup>.

O objetivo deste estudo é avaliar a eficácia do protocolo sistematizado desenvolvido na nossa instituição para o tratamento da artropatia de Charcot (AC), do tipo II. Nossa

hipótese é que a utilização do protocolo de tratamento proposto pode alcançar elevado índice de resultados clínico-funcionais satisfatórios quanto à obtenção de pés plantigrados, estáveis e suficientemente alinhados, capazes de serem acomodados em calçados apropriados para pés insensíveis. Como objetivo secundário deste estudo analisam-se quais fatores estão relacionados ao mau prognóstico durante o tratamento destas lesões.

## MÉTODOS

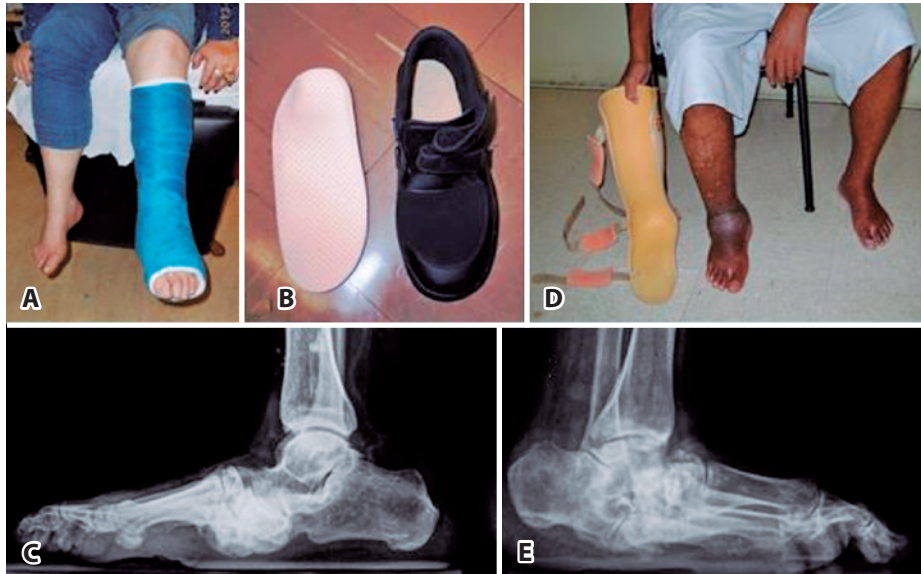
Este trabalho obteve aprovação pelo Comitê de Ética, com registro na Plataforma Brasil, sob o número do CAAE: 69126917.5.0000.5479.

Cumpriu requisitos em relação aos direitos dos seres humanos e animais.

No nosso protocolo de tratamento sistematizado, sempre que possível empregamos o tratamento incruento, utilizando o gesso de contato total (GCT) e muletas para evitar apoio do peso corporal na extremidade afetada durante a marcha até que ocorra a regressão do edema. O GCT é trocado quinzenalmente nas primeiras seis semanas e, em seguida, mensalmente, até evolução clínica e radiográfica para a fase II de consolidação<sup>(15)</sup>. A partir deste estágio substituímos o GCT por órtese moldada rígida do tipo AFO (órtese perna-pé), utilizada até a progressão da doença para a fase III, de seqüela<sup>(15)</sup>. Nos casos em que há consolidação e o pé atinge estabilidade, sem deformação importante, a órtese é substituída por calçado protetor extra profundo para pés insensíveis e palmilha moldada confeccionada sob medida (Figura 1).

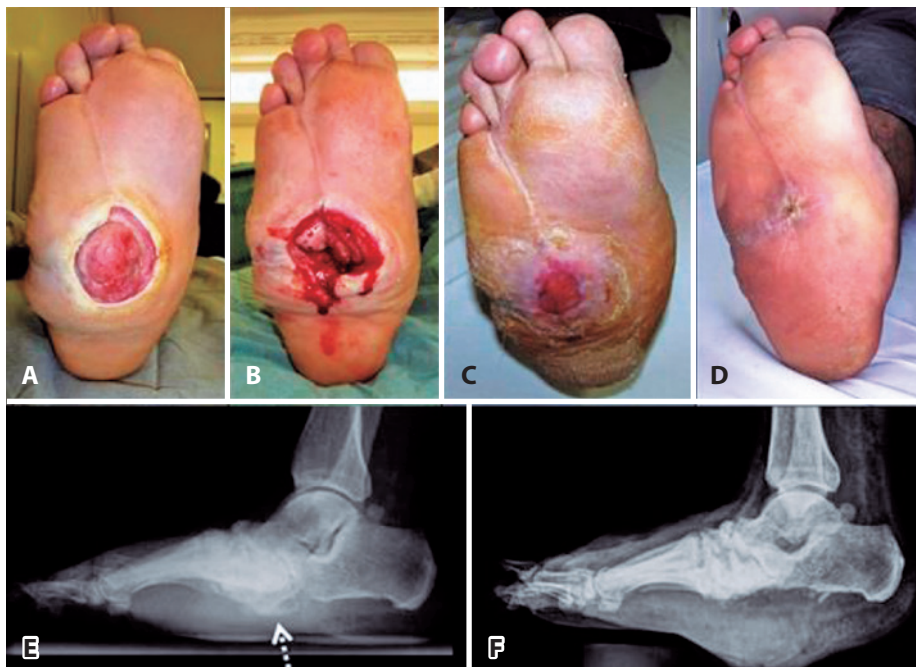
O tratamento cirúrgico é indicado na falha do tratamento incruento<sup>(18,19)</sup>, ou se: 1) presença de úlcera recorrente provocada por proeminência óssea localizada sobre área de apoio; e 2) infecção ativa a partir de uma úlcera previamente contaminada.

As modalidades de tratamento cirúrgico são as seguintes: 1) exostectomia simples (Figura 2): para remover saliências ósseas em áreas de apoio, indicada para o pé estável ao final da fase de consolidação; 2) cirurgia óssea reconstrutiva (Figura 3): para realinhar ossos e articulações deformados e/ou instáveis, indicadas nas extremidades



**Figura 1.** Fotografia do gesso de contato total para tratamento conservador(1A). Radiografia lateral do pé com consolidação óssea (1C). Calçado protetor extra profundo e palmilha moldada (1B). Órtese de polipropileno moldada do tipo AFO (1D) indicada quando há instabilidade do retro pé, como na radiografia lateral do pé (1E).

**Fonte:** SAME.



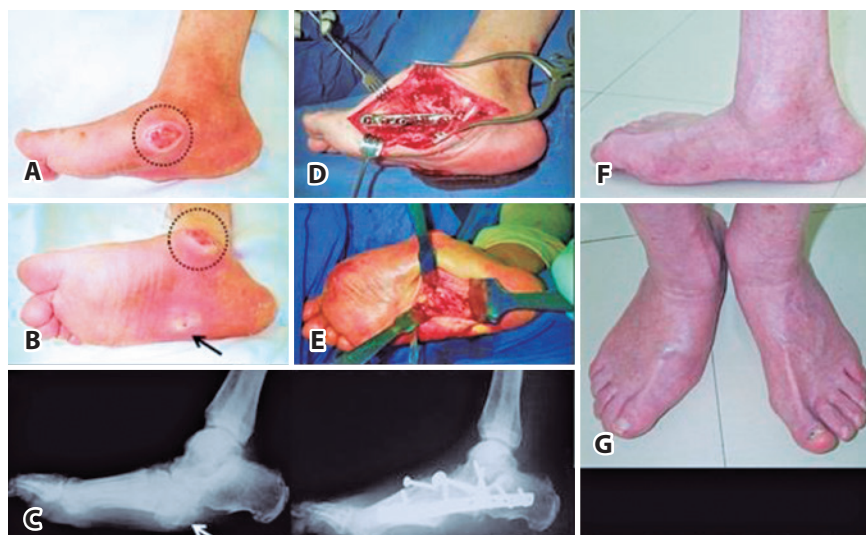
**Figura 2.** Imagem plantar com extensa úlcera vegetante (2A), após desbridamento cirúrgico e remoção das proeminências ósseas plantares (2B) utilizando gesso de contato total com cicatrização progressiva (2C e 2D). Radiografia lateral do pé (2E) com saliência óssea plantar do osso cubóide (seta pontilhada clara). Radiografia após exostectomia plantar(2F).

**Fonte:** SAME.

com circulação adequada e sem infecção ativa; 3) desbridamento com remoção de ossos infectados (Figura 4): indicada na presença de úlceras profundas contaminadas, com exposição óssea e osteomielite; 4) amputação da extremidade (Figura 5): indicada para infecções não controladas,

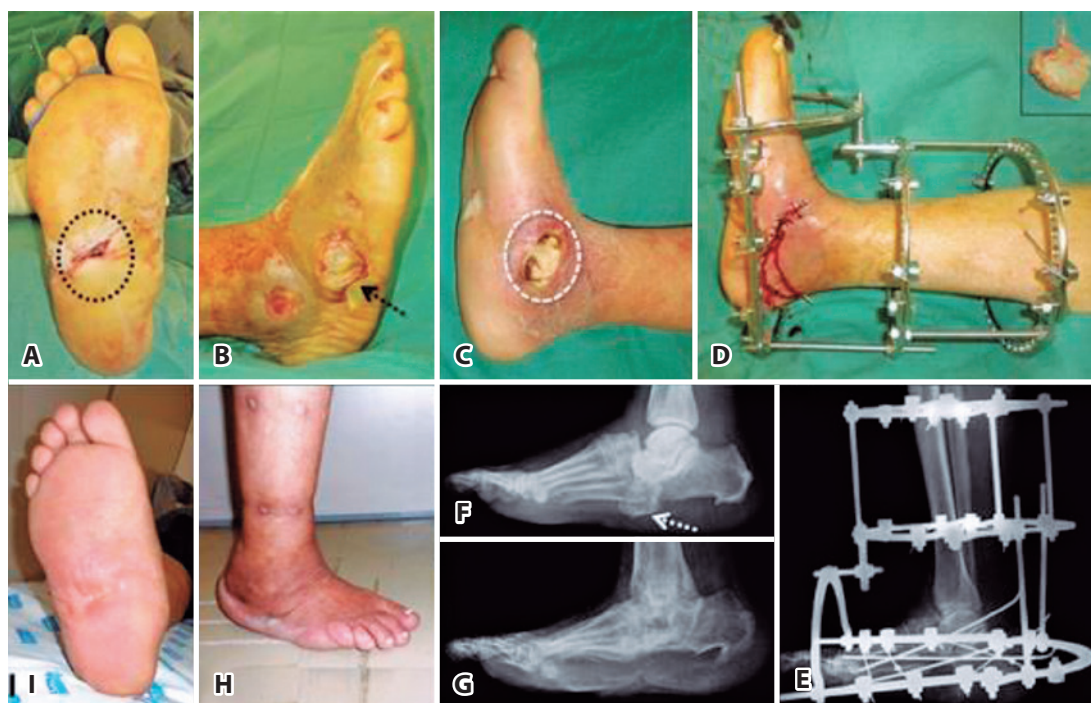
nas extremidades com circulação comprometida ou nas deformidades extremamente graves.

Para análise da eficácia do tratamento utilizamos como critério de avaliação a capacidade de o paciente realizar o apoio completo do peso corporal na extremidade afetada,



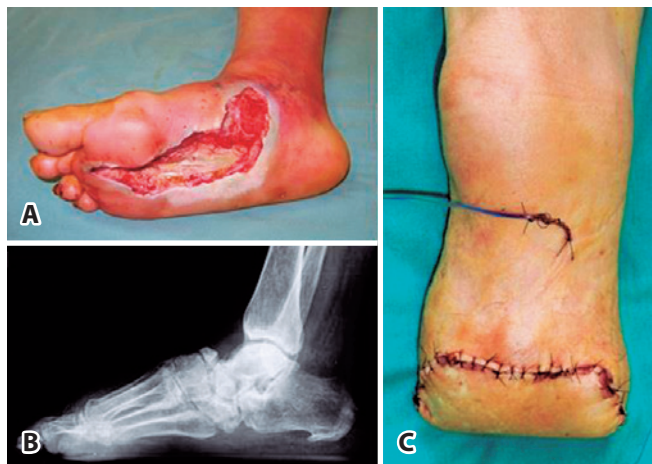
**Figura 3.** Observa-se nas imagens fotográficas medial (3A) e plantar (3B) do pé direito a presença de úlceras de pressão sob proeminências ósseas (círculo pontilhado escuro e seta escura). Na imagem radiográfica lateral do pé (3C) é possível notar a proeminência plantar do osso cubóide (seta clara). O tratamento cirúrgico reconstrutivo consistiu na exostectomia plantar do osso cubóide (3E) e na artrodese modelante da coluna medial do pé (3D). A imagem radiográfica pós-operatória realizada na incidência lateral do pé (3F) mostra consolidação óssea enquanto as fotografias (3G e 3H) evidenciam o bom alinhamento do pé direito.

**Fonte:** SAME.



**Figura 4.** Fotografias com vista plantar (4A), lateral (4B) e medial (4C) do pé mostrando úlceras (círculo pontilhado escuro, seta escura e círculo tracejado claro) com exposição óssea. Tratamento cirúrgico com desbridamento, ressecção dos ossos infectados e instalação do fixador externo circular (FEC) (4D). Radiografia lateral do pé e tornozelo mostrando o alinhamento ósseo após instalação do FEC (4E). Radiografia pré-operatória com osso cubóide proeminente (seta pontilhada clara) (4F). Radiografia pós-operatória tardia com consolidação óssea (4G). Fotografias ao final do tratamento com bom alinhamento do pé (4H) e ausência de úlcera plantar (4I).

**Fonte:** SAME.



**Figura 5.** Fotografia mostrando profunda e extensa área de necrose no pé, além de hiperemia e edema na região do tornozelo (5A). Radiografia lateral do pé com fragmentação osteoarticular no mediopé (5B). Neste caso foi necessário tratamento com amputação transtibial (5C).

Fonte: SAME.

para deslocamento independente. Consideramos três resultados possíveis: 1) resultado bom: pé plantígrado e alinhado para ser acomodado num calçado extra profundo, estável o suficiente para realizar apoio e descarregar o peso corporal na marcha; 2) resultado aceitável: pé plantígrado, mas instável, que esteja alinhado para acomodação numa órtese rígida moldada do tipo AFO, capaz de realizar deambulação independente com apoio na extremidade afetada; 3) resultado ruim: amputação da extremidade ou preservação de um pé não plantígrado, instável e com grave deformidade, que impede a acomodação de órtese, sendo incapaz de apoiar o peso corporal durante a marcha.

Na análise final dos resultados deste estudo consideramos satisfatórias as extremidades classificadas como resultado bom ou aceitável, enquanto foi considerada insatisfatória a extremidade cujo resultado final foi ruim.

Foram incluídos neste estudo pacientes com diagnóstico clínico e radiográfico de AC do tipo II de Brodsky<sup>(20)</sup>, para isso, avaliamos as fotografias e radiografias cadastradas no nosso banco de dados. Sessenta pacientes disponíveis; dezesseis pacientes apresentavam comprometimento bilateral (27%), mas apenas seis pacientes tinham diagnóstico de AC do tipo II em ambas as extremidades, resultando então em 66 extremidades. Foi possível encontrar informação para análise completa dentro dos parâmetros estabelecidos para 58 pacientes (97%), totalizando 64 extremidades tratadas.

De acordo com nosso protocolo de tratamento 43/64 das extremidades (67%) foram tratadas exclusivamente de maneira incruenta. No início do tratamento, 5/43 das extremidades (12%) já apresentavam úlceras de pressão (três na região plantar lateral, sob o osso cubóide; uma na região plantar medial, sob o osso navicular; e uma na região dorso-medial, sob o osso navicular). Nenhuma das úlceras estava infectada e todas foram tratadas com desbridamento, curativo e GCT.

Num outro extremo, 21/64 das extremidades (33%) necessitaram de algum procedimento cirúrgico ao longo do tratamento. No início do tratamento, 16/21 das extremidades (76%) já apresentavam úlceras de pressão (dez na região plantar lateral, sob o osso cubóide; quatro na região plantar medial, sob o osso navicular; uma na região malleolar lateral; uma na polpa digital). Em 6/16 das extremidades (37%) as úlceras encontravam-se infectadas e foi necessário internação para desbridamento amplo e antibioticoterapia sistêmica. Em 3/6 das extremidades (50%) com úlcera infectada utilizamos fixação externa circular (FEC), em 1/6 utilizamos fixação interna com placa e parafusos após remoção dos ossos infectados, enquanto que em outras 2/6 foi necessário amputação transtibial primária.

No grupo dos pacientes operados, as modalidades de cirurgia realizadas foram as seguintes: exostectomia simples em 10/21 das extremidades (48%); cirurgia óssea reconstrutiva, na tentativa de salvamento do membro em 9/21 das extremidades (43%); e amputação transtibial em 2/21 das extremidades (9%). Dentre as nove extremidades submetidas à tentativa de salvamento por meio de osteotomias múltiplas e artrodese modelante, as duas diferentes modalidades empregadas para fixação óssea foram: 1) fixação interna com placas e parafusos em 5/9 das extremidades (56%); ou 2) FEC em 4/9 das extremidades (44%). As duas extremidades amputadas foram indicadas primariamente devido à infecção grave sem controle, proveniente de úlceras de pressão.

## RESULTADOS

No período de 20 anos, compreendido entre setembro de 1997 e setembro de 2017, analisamos os dados dos prontuários de 864 pacientes diabéticos registrados no nosso grupo. Identificamos 252/864 dos pacientes (29%) com diagnóstico firmado de AC, sendo que 60/252 dos pacientes (24%) apresentavam o tipo II da doença. A média de idade dos 28 pacientes masculinos e 30 femininos foi de 55 anos (variação de 27 a 73).

No momento da avaliação obtivemos resultado satisfatório de AC do tipo II em 58/64 das extremidades (91%),

dos quais 44/58 das extremidades (76%) obtiveram resultado classificado como bom e 14/58 das extremidades (24%) o resultado foi considerado aceitável.

Analisando-se a modalidade de tratamento empregada, o resultado foi considerado insatisfatório em 2/43 das extremidades (5%) submetidas ao tratamento conservador e em 4/21 das extremidades (19%) submetidas ao tratamento cirúrgico.

Com relação ao resultado satisfatório, no grupo tratado conservadoramente 32/41 das extremidades (78%) foram classificadas como resultado bom e 9/41 como aceitável (22%); enquanto no grupo tratado cirurgicamente em 12/17 das extremidades (71%) o resultado foi classificado como bom e em 5/17 das extremidades (29%) como aceitável.

Apresentava úlcera no início do tratamento 21/64 das extremidades (33%), ao passo que o resultado final do tratamento foi considerado satisfatório em 15/21 das extremidades afetadas (71%). Dentre as seis úlceras infectadas que necessitaram de internação para tratamento cirúrgico o resultado final foi satisfatório em 4/6 das extremidades (66%) enquanto que 2/6 das extremidades (33%) necessitaram de amputação primária.

Dentre as modalidades cirúrgicas necessárias no tratamento da AC do tipo II, a exostectomia foi realizada em 10/21 das extremidades (48%) e mostrou resultado satisfatório em 9/10, sendo seis classificados como bom. Por outro lado, as cirurgias reconstrutivas realizadas em 9/21 das extremidades (43%) mostraram resultado satisfatório em 8/9, sendo seis classificados como bom.

Quando consideramos o tipo de fixação óssea utilizada nas nove extremidades que necessitaram cirurgia reconstrutiva de salvamento, a fixação interna foi utilizada em 5/9 e mostrou resultado satisfatório em todas, enquanto a FEC necessária em 4/9 mostrou resultado satisfatório em 3/4 (75%).

No momento da avaliação identificamos que 2/58 dos pacientes faleceram. Um dos pacientes havia sido submetido à amputação transtibial primária devido à infecção incontrolável, e o outro paciente estava em acompanhamento, utilizando fixador externo circular, após tratamento cirúrgico para reconstrução das deformidades quando sofreu acidente vascular cerebral, falecendo cerca de uma semana após o incidente. Os resultados obtidos são semelhantes aos estudos anteriores publicados.

## DISCUSSÃO

O objetivo do tratamento da AC é a preservação de uma extremidade funcional livre de úlceras, capaz de ser

acomodada em calçado protetor ou órtese estabilizadora que permitam apoio e marcha independente<sup>(20)</sup>. Para tanto, é necessário a resolução da inflamação decorrente do processo destrutivo local desencadeado pela AC, prevenindo, assim, a acentuação das deformidades e instabilidade das articulações que podem provocar ulceração secundária<sup>(4,10,21)</sup>. O tratamento preferencialmente utilizado e referenciado em grande parte das publicações referendadas é o conservador<sup>(4,5,16,18,22,23)</sup>. As interpretações vão de acordo com a literatura atual sobre o assunto. Na nossa série de casos obtivemos desfecho satisfatório em 95% das extremidades tratadas conservadoramente, resultado superior ao apresentado por Pinzur et al.<sup>(23)</sup>, que relatam sucesso em aproximadamente 59%, numa série de 144 pacientes (147 das extremidades). Essa diferença pode ser explicada pelo fato deste autor utilizar critérios subjetivos, quando relata que utiliza “a própria percepção do autor para interpretar o que vem a ser um pé plantígrado”, e define este padrão para classificar os resultados. Na nossa série de casos utilizamos critérios mais precisos para interpretar os resultados, como os parâmetros radiográficos, considerando que a possibilidade de se obter uma extremidade alinhada e estável, capaz de receber o apoio corporal durante a marcha calçando sapato protetor ou órtese moldada, proporcionaria ao paciente suficiente independência para locomoção.

Lowery et al.<sup>(5)</sup> indicam o tratamento cirúrgico nos casos de AC que afetam o mediopé, quando o desabamento do arco plantar predispõe ao desenvolvimento de proeminência(s) óssea(s) e estas resultam em ulceração recorrente. Segundo estes autores, a frequência destes eventos ocorre em cerca de 59% dos casos. Segundo Cantanzariti<sup>(24)</sup>, a realização de exostectomia, sem necessidade de cirurgias de maior porte para corrigir extensas deformidades encontradas nas sequelas da AC, tem mais chance de sucesso quando indicada nas extremidades em que a proeminência óssea está localizada na coluna medial do pé. Acreditamos que a acomodação do pé em calçados adequados e palmilhas moldadas é mais fácil quando o desabamento do arco afeta a coluna medial do pé. Isto porque existe mais espaço na coluna medial para permitir a acomodação do colapso dos ossos navicular e cunhas em direção ao solo, do que na coluna lateral, quando o cubóide desaba em direção ao solo.

Na nossa série, o tratamento cirúrgico foi indicado quando identificamos proeminência óssea plantar localizada na coluna lateral do mediopé, provocada pelo desabamento do osso cubóide. Schon et al.<sup>(12)</sup> classificam clinicamente o grau de colapso do arco e recomendam correção das deformidades responsáveis pelo surgimento do pé

em mata-borrão devido ao elevado índice de complicações, principalmente ulceração recorrente<sup>(12,25)</sup>. Seguindo nosso protocolo de tratamento, sempre que possível, nos casos de menor deformidade, optamos pela exostectomia plantar, procedimento de menor complexidade e risco, realizado com sucesso em 9/10 das extremidades (90%). Deformidades graves e instáveis podem necessitar de reconstrução osteoarticular mais elaborada, que exigem remoção de cunhas ósseas e artrodese de múltiplas articulações do mediopé. Apesar de se tratar de cirurgia de grande porte e estar sujeita a maiores complicações, obtivemos sucesso em 8/9 das extremidades, cuja reconstrução osteoarticular foi necessária.

Se excluíssemos da avaliação do resultado do tratamento cirúrgico as duas extremidades primariamente amputadas, poderíamos concluir que apenas 2/20 das extremidades operadas obtiveram resultado insatisfatório. Isto reflete que o tratamento cirúrgico previsto no nosso protocolo de tratamento também possui prognóstico altamente favorável.

Myerson et al.<sup>(26)</sup> relatam que aproximadamente 43% das extremidades com diagnóstico de AC do mediopé desenvolvem úlceras de pressão. Wukich et al.<sup>(10)</sup> relatam que o risco de amputação da extremidade nos pacientes que apresentam AC é seis vezes maior naqueles com úlcera no primeiro atendimento. Saltzman et al.<sup>(27)</sup> realizaram amputação transtibial em 28% dos pacientes portadores de AC com úlceras, contra 7% daqueles sem úlceras. A demora do paciente em chegar a um serviço médico especializado e iniciar o tratamento adequado favorece a infecção da úlcera, o que propicia realizar tratamento cirúrgico<sup>(28)</sup>. Na nossa série de casos identificamos já no início do tratamento da AC do tipo II a presença de úlceras em 21/64 das extremidades (33%). Nestas, o resultado do tratamento foi insatisfatório em seis (29%), indicando que a úlcera constitui fator de mau prognóstico. Por outro lado, 6/21 das úlceras apresentavam infecção ativa no início do tratamento, havendo necessidade de internação e intervenção cirúrgica na totalidade dos casos. O desfecho do tratamento foi

considerado insatisfatório em 2/6 das extremidades (33%), havendo necessidade de amputação transtibial em ambas. Desta forma é possível identificar que a associação entre AC do tipo II e úlcera infectada determina o elevado risco de amputação da extremidade.

A mortalidade dos pacientes diabéticos com diagnóstico de AC é considerada elevada em comparação à população geral dos diabéticos, atingindo índices que variam de 19% a 45%<sup>(10,29,30)</sup>. Somente dois pacientes da nossa série foram a óbito. Ambos foram tratados cirurgicamente: um deles devido à septicemia não controlada, nem mesmo com amputação transtibial primária; o outro na vigência da tentativa de salvamento da extremidade por meio de artrodese modelante.

Conforme atestam Ferreira et al.<sup>(16)</sup>, em estudo desenvolvido na nossa instituição, o diagnóstico precoce e o adequado tratamento da AC localizada no mediopé contribuem na prevenção das úlceras de pressão e minimizam a chance de se desenvolver infecção secundária, reduzindo o custo do tratamento e o risco de amputação. Tais medidas podem contribuir para desonerar o sistema de saúde, principalmente nos países onde o financiamento da rede pública depende de recursos governamentais. O desenvolvimento de políticas públicas voltadas ao esclarecimento populacional sobre os riscos e complicações do diabetes nos pés seria importante para prevenção. Educação médica continuada, enfatizando o exame sistemático profilático dos pés e estimulando os demais profissionais da saúde a atuar de maneira proativa pode surtir efeito significativo com o mínimo investimento de recursos.

## CONCLUSÃO

Utilizando o protocolo sistematizado de tratamento desenvolvido na nossa instituição é possível estabelecer prognóstico favorável e eficaz com relação ao resultado clínico-funcional da AC do tipo II, ressaltando que o tratamento conservador foi suficiente na maioria dos casos.

**Contribuição de autores:** Cada autor contribuiu individual e significativamente para o desenvolvimento deste artigo: MPCF \*(<https://orcid.org/0000-0003-4300-3677>) redação do artigo e interpretou resultados do estudo; MTC \*(<https://orcid.org/0000-0001-9411-9376>) participou do processo de revisão e aprovou a versão final; RCF \*(<https://orcid.org/0000-0002-9886-5082>) redação do artigo, participou no processo de revisão e aprovou a versão final. \*ORCID (Open Researcher and Contributor ID).

## REFERÊNCIAS

- Schon LC, Easley ME, Weinfeld SB. Charcot neuroarthropathy of the foot and ankle. *Clin Orthop Relat Res.* 1998(349):116-31.
- Alpert SW, Koval KJ, Zuckerman JD. Neuropathic arthropathy: review of current knowledge. *J Am Acad Orthop Surg.* 1996;4(2):100-8.
- Charcot J. Sur quelques arthropathies qui paraissent dependre d'une lesion du cerveau ou de la moelle epiniere. *Arch Physiol (Paris).* 1868; 1:161-78.
- Strotman PK, Reif TJ, Pinzur MS. Charcot arthropathy of the foot and ankle. *Foot & ankle international.* 2016;37(11):1255-63.
- Lowery NJ, Woods JB, Armstrong DG, Wukich DK. Surgical management of Charcot neuroarthropathy of the foot and ankle: a systematic review. *Foot Ankle Int.* 2012;33(2):113-21.
- Trepman E, Nihal A, Pinzur MS. Current topics review: Charcot neuroarthropathy of the foot and ankle. *Foot Ankle Int.* 2005;26(1):46-63.
- Van der Ven A, Chapman CB, Bowker JH. Charcot neuroarthropathy of the foot and ankle. *J Am Acad Orthop Surg.* 2009;17(9):562-71.
- Raspovic KM, Wukich DK. Self-reported quality of life in patients with diabetes: a comparison of patients with and without Charcot neuroarthropathy. *Foot Ankle Int.* 2014;35(3):195-200.
- Pinzur MS. Current concepts review: Charcot arthropathy of the foot and ankle. *Foot Ankle Int.* 2007;28(8):952-9.
- Wukich DK, Sadoskas D, Vaudreuil NJ, Fourman M. Comparison of diabetic Charcot patients with and without foot wounds. *Foot Ankle Int.* 2017;38(2):140-8.
- Myerson MS, Edwards WH. Management of neuropathic fractures in the foot and ankle. *J Am Acad Orthop Surg.* 1999;7(1):8-18.
- Schon LC, Weinfeld SB, Horton GA, Resch S. Radiographic and clinical classification of acquired midtarsus deformities. *Foot Ankle Int.* 1998; 19(6):394-404.
- Stéfani KC, Mercadante MT. Princípios do tratamento da neurartropatia de Charcot no pé e no tornozelo. *Rev Bras Ortop.* 2003;38(9):497-506.
- Brodsky JW. The diabetic foot. In: Coughlin M, RA M, Saltzman CL, editors. *Surgery of the foot and ankle.* 8th ed. St Louis: Mosby; 2006. p. 1281-368.
- Rosenbaum AJ, DiPreta JA. Classifications in brief: Eichenholtz classification of Charcot arthropathy. *Clin Orthop Relat Res.* 2015; 473(3):1168-71.
- Ferreira RC, Gonçalves DH, Filho JMF, Costa MT, Santin RAL. Artropatia de Charcot do mediopé no paciente diabético: complicação de uma doença epidêmica. *Rev Bras Ortop.* 2012;47(5):616-25.
- Schon LC, Easley ME, Cohen I, Lam PW, Badekas A, Anderson CD. The acquired midtarsus deformity classification system--interobserver reliability and intraobserver reproducibility. *Foot Ankle Int.* 2002; 23(1):30-6.
- Sammarco GJ, Conti SF. Surgical treatment of neuroarthropathic foot deformity. *Foot Ankle Int.* 1998;19(2):102-9.
- Pinzur MS, Schiff AP. Deformity and clinical outcomes following operative correction of Charcot foot: a new classification with implications for treatment. *Foot Ankle Int.* 2018;39(3):265-70.
- Brodsky JW, Rouse AM. Exostectomy for symptomatic bony prominences in diabetic charcot feet. *Clin Orthop Relat Res.* 1993(296):21-6.
- Simon SR, Tejwani SG, Wilson DL, Santner TJ, Denniston NL. Arthrodesis as an early alternative to nonoperative management of charcot arthropathy of the diabetic foot. *J Bone Joint Surg Am.* 2000;82(7):939-50.
- de Souza LJ. Charcot arthropathy and immobilization in a weight-bearing total contact cast. *J Bone Joint Surg Am.* 2008;90(4):754-9.
- Pinzur M. Surgical versus accommodative treatment for Charcot arthropathy of the midfoot. *Foot Ankle Int.* 2004;25(8):545-9.
- Catanzariti AR, Mendicino R, Haverstock B. Osteotomy for diabetic neuroarthropathy involving the midfoot. *J Foot Ankle Surg.* 2000; 39(5):291-300.
- Hastings MK, Johnson JE, Strube MJ, Hildebolt CF, Bohnert KL, Prior FW, et al. Progression of foot deformity in Charcot neuropathic osteoarthropathy. *J Bone Joint Surg Am.* 2013;95(13):1206-13.
- Myerson MS, Henderson MR, Saxby T, Short KW. Management of midfoot diabetic neuroarthropathy. *Foot & ankle international.* 1994; 15(5):233-41.
- Saltzman CL, Hagy ML, Zimmerman B, Estin M, Cooper R. How effective is intensive nonoperative initial treatment of patients with diabetes and Charcot arthropathy of the feet? *Clinical orthopaedics and related research.* 2005(435):185-90.
- Ferreira RC, Silva APS, Costa MT, Frizzo GG, Santin RAL. Aspectos epidemiológicos das lesões no pé e tornozelo do paciente diabético. *Acta Ortop Bras.* 2010;18(3):135-41.
- Gazis A, Pound N, Macfarlane R, Treece K, Game F, Jeffcoate W. Mortality in patients with diabetic neuropathic osteoarthropathy (Charcot foot). *Diabet Med.* 2004;21(11):1243-6.
- van Baal J, Hubbard R, Game F, Jeffcoate W. Mortality associated with acute Charcot foot and neuropathic foot ulceration. *Diabetes care.* 2010;33(5):1086-9.