

# Auto-enxerto osteocondral “em bloco” no tratamento de lesões osteocondrais do tálus: relato de 4 casos

## En bloc osteochondral autograft in the treatment of osteochondral lesions of the talus: a report of 4 cases

Glenda Brauer Bonjardim de Souza<sup>1</sup>, Caio Augusto de Souza Nery<sup>1</sup>, Marcelo Pires Prado<sup>1</sup>, José Felipe Marion Alloza<sup>1</sup>, Alexandre Leme Godoy-Santos<sup>1</sup>

<sup>1</sup> Hospital Israelita Albert Einstein, São Paulo, SP, Brasil.

### RESUMO

As lesões osteocondrais do tálus são comuns e a escolha do tratamento baseia-se na extensão, profundidade e sintomas. O enxerto osteocondral autólogo é uma técnica indicada para as lesões grandes, profundas e recorrentes. Os autores descrevem o tratamento dessas lesões por meio de enxerto osteocondral autólogo, “em bloco”, obtido da tróclea lateral do joelho ipsilateral, realizado em 4 tornozelos e avaliam o resultado a médio prazo, com referência às queixas na área receptora, área doadora, aspecto da área reconstruída. O procedimento descrito mostrou-se eficiente no tratamento das lesões osteocondrais complexas do tálus, restaurando o padrão funcional normal na avaliação final.

**Nível de Evidência V; Estudos Terapêuticos; Opinião do Especialista.**

**Descritores:** Enxerto autólogo; Tálus; Osteocondrite.

### ABSTRACT

Osteochondral lesions of the talus are common, and the choice of treatment is based on the extent, depth and symptoms. Osteochondral autografts are indicated for large, deep and recurrent lesions. The authors describe the treatment of these lesions using an en bloc osteochondral autograft obtained from the lateral trochlea of the ipsilateral knee performed in 4 ankles and evaluate the outcomes in the medium term with regard to complaints in the recipient site, donor site and aspect of the reconstructed site. The described procedure proved to be effective in the treatment of complex osteochondral lesions of the talus, restoring the normal functional pattern in the final evaluation.

**Level of Evidence V; Therapeutic Studies; Expert Opinion.**

**Keywords:** Transplantation, autologous; Talus; Osteochondritis.

**Como citar esse artigo:** Souza GBB, Nery CAS, Prado MP, Alloza JFM, Godoy-Santos AL. Auto-enxerto osteocondral “em bloco” no tratamento de lesões osteocondrais do tálus: relato de 4 casos. *Sci J Foot Ankle*. 2019;13(3):217-22.

## INTRODUÇÃO

As lesões osteocondrais do tálus são frequentemente sintomáticas, causando dor relacionada ao derrame articular e às atividades, bloqueio articular e queda do padrão funcional, especialmente para o desporto.

O tratamento cirúrgico dessas lesões - indicado nos pacientes sintomáticos após falha do tratamento conservador - pode ser categorizado em procedimentos de estimulação biológica da medular óssea, procedimentos de substituição - como os transplantes osteocondrais - e

Trabalho realizado no Hospital Israelita Albert Einstein, São Paulo, SP, Brasil.

**Correspondência:** Glenda Brauer Bonjardim de Souza. Rua Cipriano Barata, 1742, Ipiranga - São Paulo, SP, Brasil - CEP: 04205-001

E-mail: [glendabrauer@hotmail.com](mailto:glendabrauer@hotmail.com)

**Conflito de interesses:** não há. **Fonte de financiamento:** não há.

**Data de Recebimento:** 15/03/2019. **Data de Aceite:** 17/09/2019. **Online em:** 30/09/2019.



procedimentos de condro-indução, através do uso de células cultivadas combinadas ou não a matrizes de diversas categorias.

Shimozono et al.<sup>(1)</sup> consideram a terapia de substituição como a principal alternativa na abordagem das lesões, com áreas maiores do que 107mm<sup>2</sup>, com cistos sub-condrais e nas revisões.

Kennedy e colaboradores obtiveram bons resultados após o uso de auto-enxerto osteocondral no seguimento de curto prazo dessas lesões<sup>(2)</sup>, não havendo, no entanto, estudos que evidenciem e suportem sua eficiência em prazos mais longos.

Segundo Fansa et al.<sup>(3)</sup>, para restaurar a mecânica da articulação o enxerto osteocondral deve buscar a perfeita congruência com a cartilagem que o circunda. Assim, acredita-se que as lesões do "ombro do tálus" são reconstruídas de forma mais adequada inclusive no que tange à dupla convexidade - nos planos sagital e coronal - quando nos utilizamos de enxertos retirados da margem livre ("ombro") da tróclea femoral lateral em bloco único.

As vantagens do método são (1) a baixa incidência de queixas e complicações relativas à área doadora já que a região da qual o enxerto é retirado não constitui área de carga, podendo ser esperada a progressiva redução da morbidade local<sup>(4)</sup> e (2) maior probabilidade de bons resultados pela redução das "áreas descobertas", comuns nas técnicas de mosaicoplastias, observadas nas zonas limítrofes entre os cilindros transplantados.

O objetivo deste estudo é apresentar os resultados a médio prazo da técnica cirúrgica do "enxerto osteocondral autólogo em bloco" realizado em 3 pacientes (4 tornozelos) considerando as variáveis: sexo, localização e tamanho das lesões, escore AOFAS (*American Orthopedic Foot and Ankle Score*), e qualidade óssea e cartilaginosa.

## RELATO DO CASO

Este trabalho obteve aprovação do Comitê de Ética, com registro na Plataforma Brasil, sob o número do CAAE: 12315119.5.0000.0071.

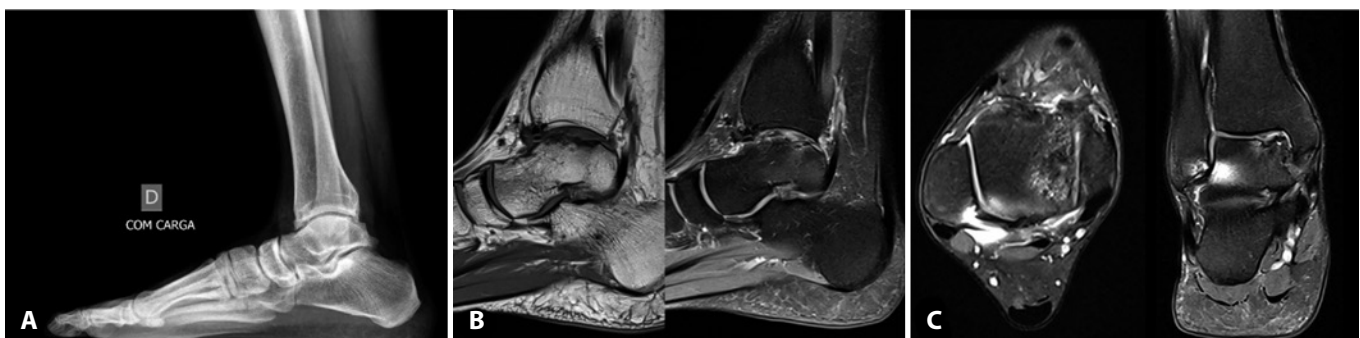
O procedimento descrito abaixo foi realizado em três pacientes (quatro tornozelos) no período entre outubro de 2006 e junho de 2016.

### Procedimento cirúrgico

Os pacientes foram posicionados em decúbito dorsal horizontal.

Considerando-se que todas as lesões nesta amostra localizaram-se nas áreas 4 e 7 de Raikin a articulação do tornozelo foi abordada através de incisão cutânea retilínea longitudinal sobre a metáfise distal da tíbia (Figura 1). Através de osteotomia retilínea e oblíqua dirigida para o ângulo entre a superfície articular da tíbia e o maléolo medial ("axila da tíbia") as lesões foram expostas (Figura 2). Foram então removidos todos os tecidos desvitalizados da área lesionada com o auxílio de osteótomos laminares delicados, criando um defeito hexaédrico na área receptora. Para cada caso, este defeito tridimensional foi cuidadosamente medido e através de incisão parapatelar lateral, um enxerto com a exata forma e dimensões foi obtido da porção mais alta e lateral possível do côndilo femoral lateral (Figura 3).

O enxerto foi transferido para a área receptora e fixado temporariamente com fios de Kirschner (1mm). Uma vez confirmada a adequação de sua redução, o enxerto foi fixado ao leito da lesão com dois parafusos canulados sem cabeça, colocados perpendicularmente à superfície articular superior do tálus, em orientação levemente convergente. Concluída a fase de transferência e fixação do enxerto o maléolo tibial é reposicionado e fixado com dois parafusos de 3,5mm em arranjo ortogonal (Figura 4).

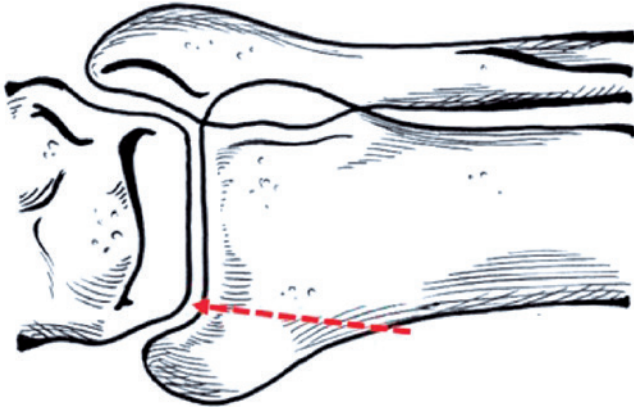


**Figura 1.** Imagenologia pré-operatória do paciente #3: A. Radiografia simples do tornozelo direito na incidência em perfil onde se percebe a formação de osteófitos na margem anterior da tíbia; B. Cortes sagitais de ressonância magnética do tornozelo onde se percebe nitidamente a lesão osteocondral de grandes dimensões; C. Cortes transversal e coronal do mesmo tornozelo demonstrando a lesão na borda medial do talo.

**Fonte:** Arquivo pessoal do autor.

As feridas cirúrgicas foram fechadas e tratadas de modo usual e os pacientes imobilizados com aparelho suro-podálico, mantidos em regime de supressão total da carga no membro operado por 8 semanas.

Ao final da 8ª semana pós-operatória teve início apoio gradual do peso corporal no membro operado que progrediu



**Figura 2.** Esquema ilustrando a orientação da osteotomia do maléolo medial utilizada nos pacientes desta amostra (linha pontilhada).

**Fonte:** Arquivo pessoal do autor.

para a carga total ao final da 10ª semana. Os casos foram avaliados em consultas periódicas através do exame físico e ressonância magnética de 3 Tesla com mapeamento de T2 para avaliação da cartilagem, realizadas nos períodos de 3-4 meses e 2-3 anos pós-operatórios.

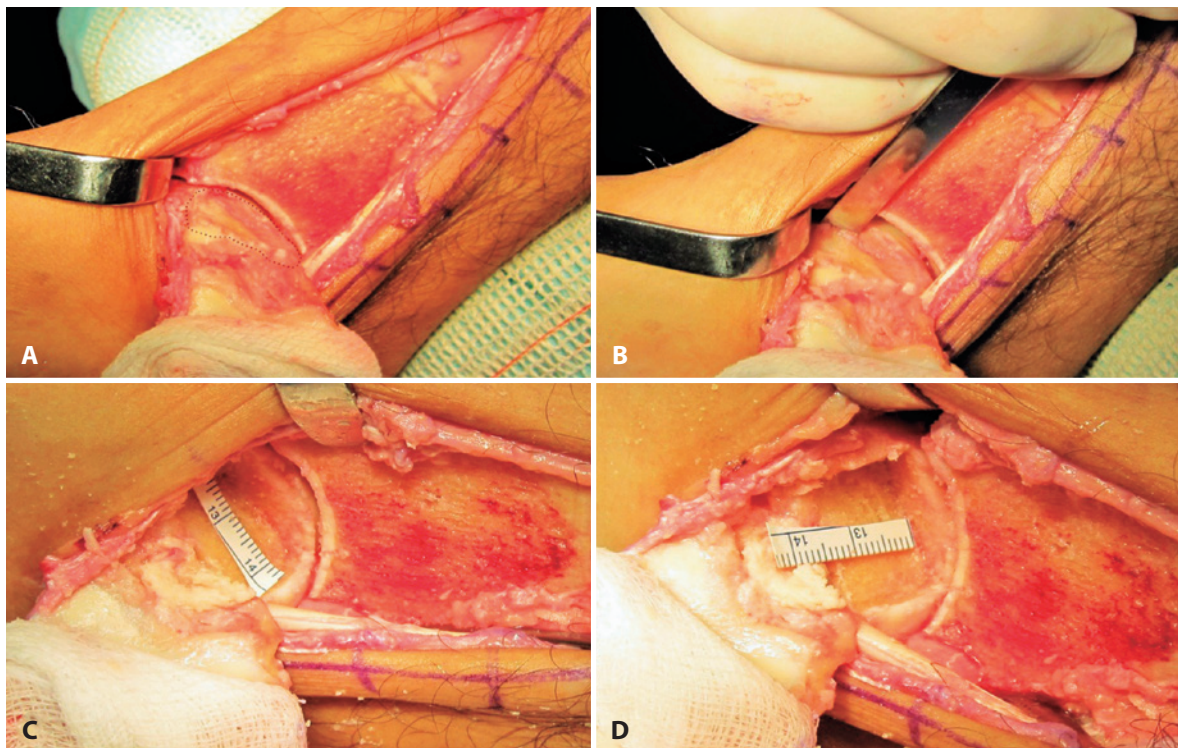
## RESULTADOS

Três pacientes (4 tornozelos) com média de idades de 30 anos, foram submetidos ao procedimento descrito. O tempo médio de duração dos sintomas foi de 3,75 anos. Dois paciente (3 tornozelos) eram do sexo masculino e um do sexo feminino. Em 100% dos tornozelos tratados as lesões localizavam-se nas áreas 4 e 7 de Raikin.

A área média das lesões foi de 752mm<sup>2</sup>, variando entre 565 e 1131mm<sup>2</sup>.

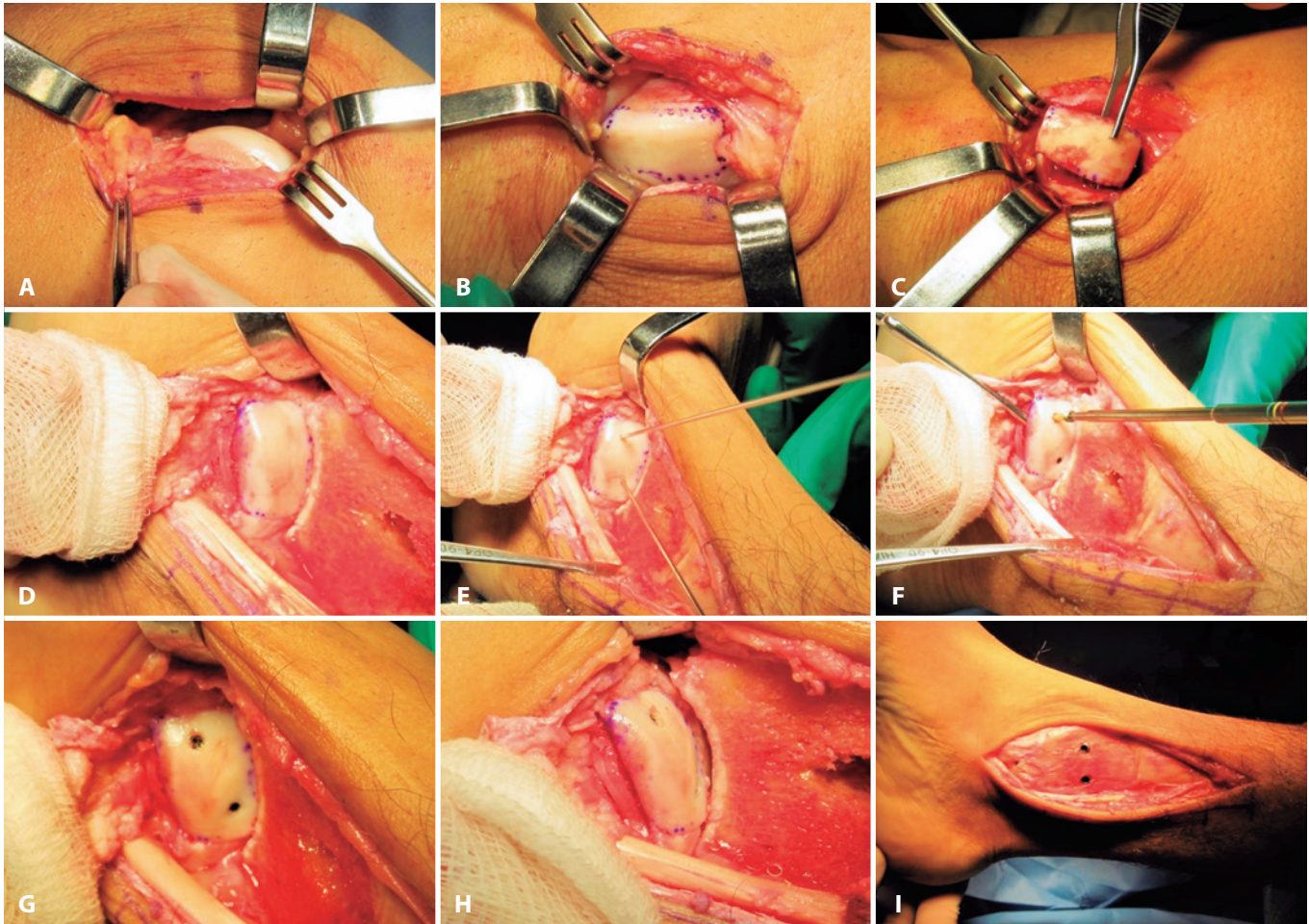
A pontuação média do escore AOFAS no pré-operatório foi de 48 pontos e de 90 pontos na avaliação final, indicando uma "melhora relativa" de 187%.

Em 3 tornozelos (75%) foram realizados procedimentos cirúrgicos complementares, a saber: Brostrom (2 tornozelos) e Dwyer (1 tornozelo).



**Figura 3.** Imagens intra-operatórias do paciente #3: A) Após a osteotomia do maléolo medial e exposição do tálus, é possível delinear claramente a área de sofrimento da cartilagem articular do tálus (linha pontilhada); B) Delimitação dos limites entre a cartilagem normal e a cartilagem lesada e retirada em bloco do tecido lesado com o auxílio de formões delicados; C e D) Mensuração detalhada da lesão após o término do desbridamento e ressecção do tecido osteocondral patológico.

**Fonte:** Arquivo pessoal do autor



**Figura 4.** A) Através de incisão parapatelar lateral, expõe-se o côndilo femoral lateral; B) Demarcação do bloco osteocondral a ser retirado da área doadora, tomando-se como base as medidas obtidas da área receptora; C) Bloco osteocondral a ser transplantado para o tálus; D) Bloco osteocondral encaixado sob pressão na área receptora no tálus; E) Fixação temporária com fios de Kirschner que já servirão como guias para a introdução dos parafusos canulados usados na fixação definitiva; F) Fixação definitiva com parafusos canulados metálicos com rosca dupla (extremidades proximal e distal); G) Enxerto osteocondral transplantado e fixado em seu leito no tálus; H) Vista medial do bloco osteocondral recém transplantado e fixado ao tálus; I) Recolocação do maléolo medial e fixação na tíbia com parafusos em diferentes planos. **Fonte:** Arquivo pessoal do autor.

O tempo de seguimento médio pós-operatório foi de 5,8 anos, variando de 2a e 7m a 12a e 3m (Figura 5).

A análise das imagens finais dos pacientes estudados mostrou em todos os casos a completa integração da porção óssea dos enxertos ao leito da lesão (sem sinais de afundamento, atrofia ou necrose óssea), além da cobertura adequada e completa da área lesional por cartilagem, com características semelhantes à cartilagem hialina de todo o resto da superfície talar (mapas T2).

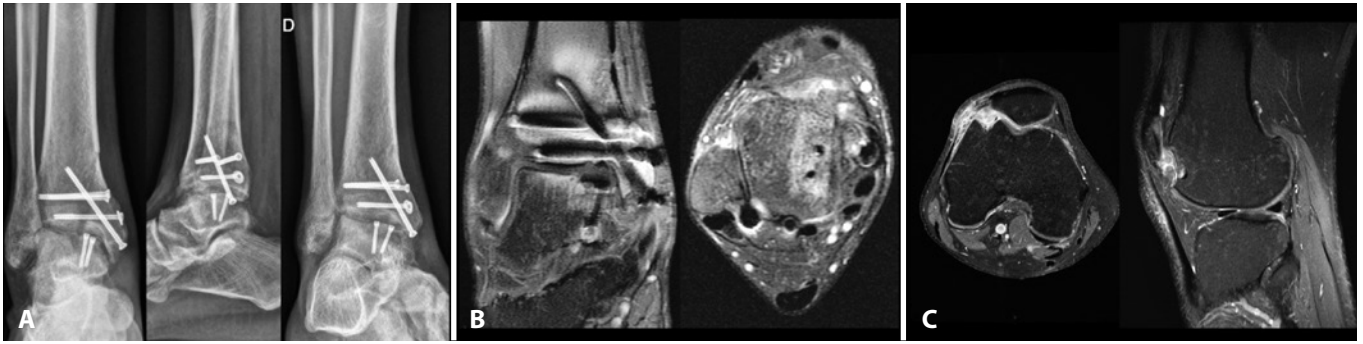
Os três pacientes (4 tornozelos) mantiveram-se assintomáticos durante o seguimento e retomaram a sua marcha normal, às atividades da vida diária e laborais habituais, e às atividades físicas de média intensidade que realizavam anteriormente ao início dos sintomas.

Todos os pacientes declararam-se satisfeitos com o procedimento na avaliação final e o recomendariam a um amigo.

## DISCUSSÃO

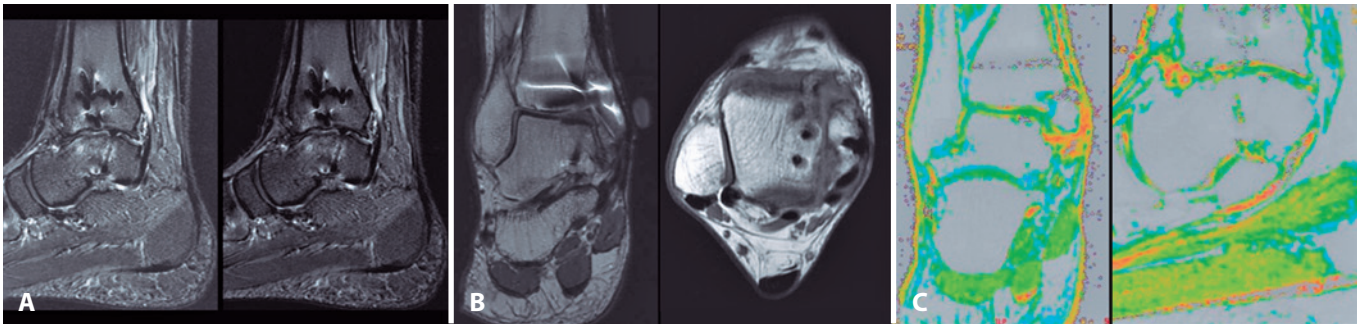
As lesões osteocondrais do tálus são lesões relativamente frequentes e a literatura tem orientado o seu tratamento dependendo do tamanho, profundidade e se a lesão é primária ou não. O auto-enxerto osteocondral é uma técnica de substituição indicada para lesões grandes, profundas e recorrentes (após falha de procedimentos reparatórios como estimulação da medula óssea)<sup>(1,6)</sup>.

Os resultados clínicos e radiológicos são homoganeamente bons na literatura<sup>(1)</sup>, porém falhas ocorrem em até 10% dos pacientes<sup>(4)</sup>.



**Figura 5.** Imagens do paciente #3 ao completar 4 meses de pós-operatório: A. Radiografias do tornozelo (F+P+O); B. Cortes coronal e transversal do tornozelo operado demonstrando a integração do enxerto osteocondral em bloco ao leito da zona receptora no talo; C. Imagens de ressonância magnética do joelho direito onde se percebe ainda o hipersinal ao redor da zona doadora que vai sendo progressivamente preenchida e regularizada. O paciente não apresentava queixas relativas ao joelho nesta ocasião.

**Fonte:** Arquivo pessoal do autor.



**Figura 6.** Imagens do paciente #3 ao completar 3 anos e 6 meses de pós-operatório: A. Cortes sagitais do tornozelo onde se percebe a completa integração do enxerto osteocondral à zona receptora do talo. Apesar da discreta irregularidade da superfície articular e do leve hipersinal medular no corpo do talo, não havia sintomas nesta ocasião; B. Cortes coronal e transversal do tornozelo mais uma vez apontam para a completa integração do enxerto osteocondral em bloco; C. Mapas de T2 obtidos a partir da análise das imagens de RM demonstram a regularidade da cobertura de cartilagem hialina sobre a área em que ocorreu a integração do enxerto - a coloração verde brilhante que recobre de forma uniforme as superfícies de contato entre a tíbia distal e a cúpula do talo indica a integridade e homogeneidade do tecido hialino ali existente.

**Fonte:** Arquivo pessoal do autor.

Tecnicamente, a congruência da superfície da cartilagem do enxerto deve ser perfeita, combinando com o nível da cartilagem da área receptora, pois desalinhamentos de 1mm podem causar sobrecargas importantes nas bordas da cartilagem do cilindro transplantado ou da área receptora<sup>(3)</sup>.

O côndilo lateral do fêmur é a área doadora ideal para a reparação de lesões do tálus, pois possui raio de curvatura semelhante à do dômus talar, além de permitir a obtenção de até 3 cilindros osteocondrais contíguos. É uma região submetida a menor pressão mecânica do que outras áreas do joelho<sup>(5)</sup>, sendo uma área basicamente de deslizamento, e apresenta uma baixa incidência de complicações<sup>(2)</sup>. A taxa de morbidade relativa à área doadora gira ao redor de 4% dos casos e diminui ao longo do tempo<sup>(1)</sup>.

Uma das principais preocupações com a realização de enxertos autólogos múltiplos - técnica conhecida como mosaicoplastia - é a falta de cobertura uniforme da área lesada, já que são comuns a criação de áreas descober-

tas de osso sub-condral, entre os cilindros osteocondrais transplantados<sup>(7)</sup>.

Quando lesões grandes precisam ser tratadas a morbidade da área doadora aumenta, e os aloenxertos devem ser considerados como alternativa, já que oferecerem resultados semelhantes<sup>(6,8)</sup>. Nesses casos, sugere-se que os cilindros devam ser retirados da mesma área anatômica do tálus cadavérico usado como doador que, preferentemente, deve ser usado antes de 28 dias de armazenamento, para garantir a viabilidade do maior número possível de condrócitos transplantados. Os aloenxertos podem ser frescos e não congelados<sup>(9)</sup>, podendo ser cilíndricos ou em blocos, dependendo da necessidade do local do hospedeiro. As taxas de insuficiência e colapso do aloenxerto podem atingir 67% dos casos, sendo motivo de grande preocupação com relação à morbidade do método e que influencia decisivamente na tomada de decisão e escolha terapêutica<sup>(10)</sup>.

Para casos intermediários, quando é necessário usar até 3 cilindros, são criados grandes defeitos na área doadora, com finas pontes de osso e cartilagem entre os defeitos e que não garantem a sustentação adequada das pressões relativas à carga do peso corporal<sup>(4)</sup>. Para solucionar essa questão, foi idealizada a alternativa de remover a área lesada em bloco e substituí-la por bloco osteocondral de iguais dimensões.

Quatro tornozelos foram tratados dessa maneira com resultados bastante satisfatórios (AOFAS médio pós-ope-

ratório=90 pontos) após o seguimento médio de 5,8 anos (Figura 6), sem queixas relativas à área doadora.

## CONCLUSÃO

O procedimento descrito foi eficiente no tratamento de lesões osteocondrais do tálus de grandes dimensões que afetam o ombro do tálus, apresentando resultados favoráveis tanto para a área doadora quanto para a área receptora em seguimento clínico de médio prazo.

**Contribuição de autores:** Cada autor contribuiu individual e significativamente para o desenvolvimento deste artigo: GBBS \*(<https://orcid.org/0000-0001-9004-3909>) redação do artigo, interpretou os resultados do estudo e participou do processo de revisão; CASN \*(<https://orcid.org/0000-0002-9286-1750>) concebeu e planejou as atividades que levaram ao estudo, interpretou resultados do estudo, participou do processo de revisão e aprovou a versão final; MPP \*(<https://orcid.org/0000-0003-0325-8050>) redação do artigo, interpretou os resultados do estudo, participou do processo de revisão e aprovou a versão final; FFMA \*(<https://orcid.org/0000-0002-7664-2064>) participou do processo de revisão e aprovou a versão final; ALGS \*(<https://orcid.org/0000-0002-6672-1869>) participou do processo de revisão e aprovou a versão final. \*ORCID (Open Researcher and Contributor ID).

## REFERÊNCIAS

1. Shimozono Y, Hurley ET, Myerson CL, Kennedy JG. Good clinical and functional outcomes at mid-term following autologous osteochondral transplantation for osteochondral lesions of the talus. *Knee Surg Sports Traumatol Arthrosc.* 2018;26(10):3055-62.
2. Kennedy JG, Murawski CD. The treatment of osteochondral lesions of the talus with autologous osteochondral transplantation and bone marrow aspirate concentrate: surgical technique. *Cartilage.* 2010;2(4):327-36.
3. Fansa AM, Murawski CD, Imhauser CW, Nguyen JT, Kennedy JG. Autologous osteochondral transplantation of the talus partially restores contact mechanics of the ankle joint. *Am J Sports Med.* 2011;39(11):2457-65.
4. Paul J, Sagstetter A, Kriner M, Imhoff AB, Spang J, Hinterwimmer S. Donor-site morbidity after osteochondral autologous transplantation for lesions of the talus. *J Bone Joint Surg Am.* 2009;91(7):1683-8.
5. Latt LD, Glisson RR, Montijo HE, Usueli FG, Easley ME. Effect of graft height mismatch on contact pressures with osteochondral grafting of the talus. *Am J Sports Med.* 2011;39(12):2662-9.
6. Prado MP, Kennedy JG, Raduan F, Nery CAS. Diagnóstico e tratamento das lesões osteocondrais do tornozelo: conceitos atuais. *Rev Bras Ortop.* 2016;51(5):489-500.
7. Hurley ET, Murawski CD, Paul J, Marangon A, Prado MP, Xu X, Hangody L, Kennedy JG; International Consensus Group on Cartilage Repair of the Ankle. Osteochondral autograft: proceedings of the international consensus meeting on cartilage repair of the ankle. *Foot Ankle Int.* 2018;39(1 suppl):28S-34S.
8. Ahmad J, Jones K. Comparison of osteochondral autografts and allografts for treatment of recurrent or large talar osteochondral lesions. *Foot Ankle Int.* 2016;37(1):40-50.
9. Smyth NA, Murawski CD, Adams SB Jr, Berlet GC, Buda R, Labib SA, Nunley JA 2nd, Raikin SM; International Consensus Group on Cartilage Repair of the Ankle. Osteochondral Allograft: Proceedings of the International Consensus Meeting on Cartilage Repair of the Ankle. *Foot Ankle Int.* 2018;39(1 suppl):35S-40S.
10. Raikin SM. Fresh osteochondral allografts for large-volume cystic osteochondral defects of the talus. *J Bone Joint Surg Am.* 2009; 91(12):2818-26.