

TECNICA QUIRURJICA.

Sutura percutánea del tendón de Aquiles en rotura aguda espontánea.

TECNICA CIRURGICA

Sutura percutânea do tendão de Aquiles em ruptura aguda espontânea.

Keller, Andrés*; Wagner, Emilio*; Ortiz, Cristian*; Mocoçain, Pablo**; Figueroa, Manuel**.

*Equipo de Cirugía de Tobillo y Pie, Clínica Alemana de Santiago, Chile. **Internos de Medicina, Universidad del Desarrollo, Santiago, Chile.

*Equipe de Cirurgia de Tornozelo e pé, Clínica Alemã de Santiago, Chile. **Internos de Medicina, Universidade do desenvolvimento, Santiago, Chile

Introducción

Aún no existe consenso en la literatura respecto al tratamiento ideal en las roturas agudas espontáneas del tendón de Aquiles⁽³⁾. La reparación percutánea ha surgido como una opción que combina las ventajas del tratamiento quirúrgico abierto y del tratamiento ortopédico. Los objetivos finales de la sutura percutánea son obtener una tasa de rerotura similar a la cirugía abierta pero con una menor tasa de complicaciones locales, como son la infección del sitio operatorio, la formación de adherencias, dehiscencias y grandes cicatrices.

Sin embargo, en los procedimientos percutáneos hasta ahora descritos, y tal como demostró Hockenbury, hay una mayor tasa de lesión del nervio sural, inestabilidad de la sutura y la aposición de los cabos del tendón no es anatómica, lo que demoraría el tiempo de cicatrización y no permitiría un enfrentamiento preciso de ambos extremos del tendón⁽⁵⁾. Estas complicaciones han llevado a numerosos autores a abandonar la opción mínimamente invasiva. Además la tasa de rerotura publicada internacionalmente, que oscila entre un 6 y un 34% según la técnica utilizada, representa valores mayores que los reportados en cirugía abierta^(6,9).

Ma y Griffith fueron los primeros en describir una técnica percutánea⁽⁹⁾. Posteriormente esta técnica ha sido modificada por varios autores y hoy en día existen diversas técnicas de sutura percutánea o mini open 2,7. Amlang y Zwipp en

Alemania desarrollaron una técnica mínimamente invasiva que intenta obtener una mayor estabilidad en la sutura, una aposición anatómica de los cabos del tendón, evitar el daño al nervio sural y disminuir la incidencia de rerotura⁽¹⁾. Esta técnica es la que en nuestro centro se realiza desde el año 2004 hasta hoy día en nuestros pacientes.

La base fisiológica de la sutura percutánea que describiremos, consiste en preservar intacto el hematoma lesional dentro del paratendón, con todos sus mediadores inflamatorios y factores de crecimiento necesarios para una cicatrización biológica.

Indicaciones

Roturas agudas menores a 10 días de evolución, cerradas, ubicadas entre los 8 y 2 centímetros distales del tendón de Aquiles.

Contraindicaciones

Rotura aguda expuesta.
Reroturas.
Roturas antiguas (10 días).

Instrumental Quirúrgico

Dos instrumentos de Dresden para sutura percutánea del tendón de Aquiles. (Figura 1).

PALABRAS CLAVE KEY WORD

Rotura aguda espontánea, Aquiles, sutura percutánea.
Ruptura aguda espontânea, Aquiles, sutura percutânea.

Técnica Quirúrgica

Operamos con el paciente en posición prona, sin uso de torniquete. Es conveniente situar ambas piernas en el campo operatorio para así luego ajustar la tensión del tríceps sural comparando con el lado sano.

Se realiza una incisión única de 2 cm de longitud, trazada 2 cm medial a la línea media posterior de la pierna y 3 cm por sobre el cabo proximal del tendón. (Figura 2).

Se disecciona el plano virtual entre la fascia superficial posterior de la pierna y el paratendón, sin abrir este último. Se inserta el primer instrumento en el plano entre el fascia superficial y el paratendón y se dirige hacia distal por medial del tendón de Aquiles. (Figura 3)

Se avanza el instrumento y se posiciona 1 cm proximal a la tuberosidad posterior del calcáneo. Usando una aguja recta con material de sutura Fiberwire 2.0 se atraviesa la piel y tejido subcutáneo hasta enhebrar la apertura distal del instrumento. Luego se transfixia el cabo distal del tendón de Aquiles. (Figura 4)

Se introduce el segundo instrumento por el lado contralateral del tendón hasta que su apertura coincida con el nivel de la aguja. Se avanza la aguja por la apertura del segundo instrumento hasta atravesar la piel y se corta la aguja de la hebra de sutura. Posteriormente, a una distancia de 1 cm proximal a la colocación de la primera hebra de sutura, se posiciona una segunda hebra, usando el mismo método descrito. (Figura 5)

Se toman firmemente las suturas por un lado y se retira el instrumento contralateral. Luego se aseguran las hebras exteriorizadas por la incisión única y se extrae el segundo instrumento. Traccionando las suturas se comprueba que éstas estén firmemente posicionadas en el cabo distal del tendón. Esta prueba debe realizarse con cada una de las hebras por separado y si se detecta que alguna de ellas no está del todo asegurada en el tendón debe reintentarse el procedimiento. (Figura 6)

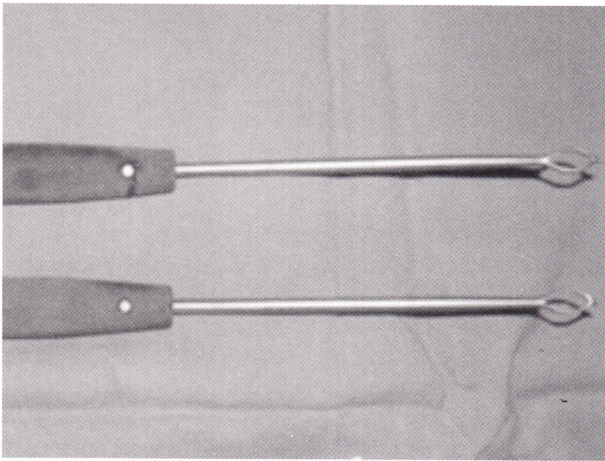


Fig. 1 | De dresden para sutura percutánea del tendón de Aquiles

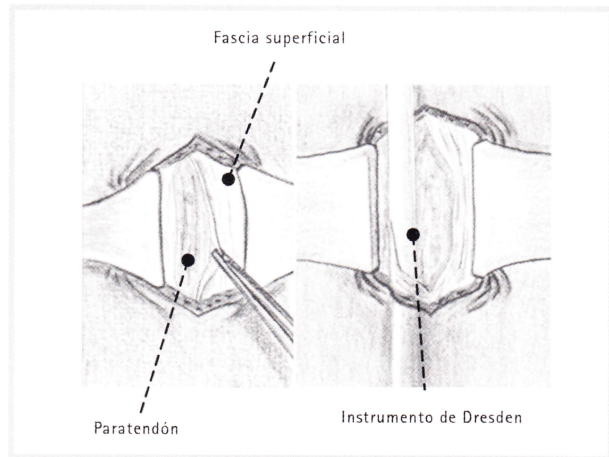


Fig. 3 |

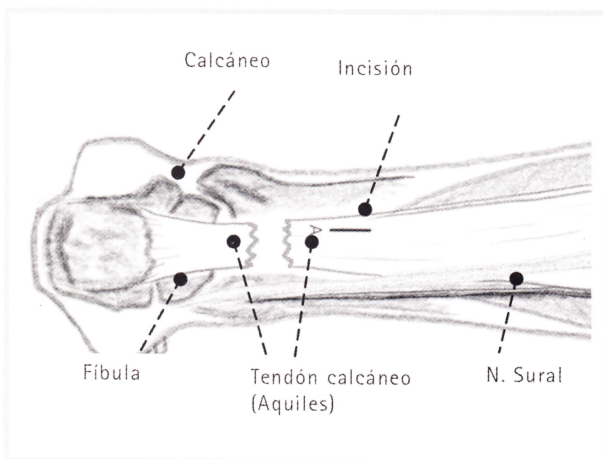


Fig. 2 |

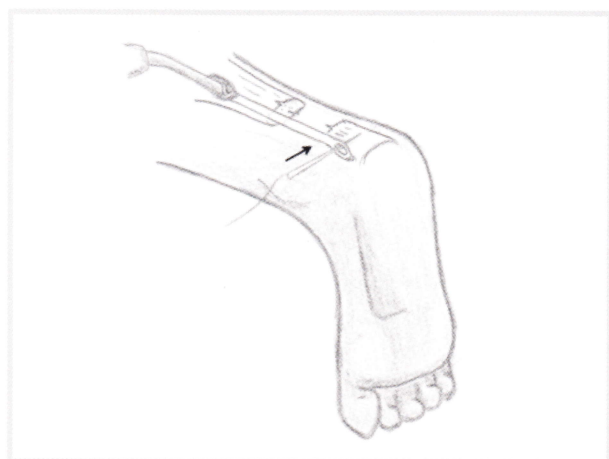

Fig. 4 |

Para la sutura del cabo proximal se utiliza una aguja curva viuda gruesa. Se anuda la primera hebra mientras el ayudante mantiene el pie en flexión plantar, reproduciendo el equino fisiológico del pie sano. Se comprueba que el equino logrado es el adecuado, comparando con el pie contralateral y se completa el nudo. Se anuda la segunda hebra, teniendo la posibilidad de añadir tensión si no logramos corregir el ángulo completamente con el primer nudo. Posteriormente se cierra la fascia superficial y el tejido subcutáneo con una sutura de material reabsorbible. Finalmente se realiza una sutura intradérmica de la piel. (Figura 7).

Rehabilitación postoperatoria

El protocolo de rehabilitación funcional que utilizamos se inicia al fin de la segunda semana post-operado, autorizando carga parcial con bota en equino y bastones. Terminada la cuarta semana se permite carga total y comienza fisioterapia activa, con ejercicios activos en flexión plantar y dorsiflexión a 90°. Progresivamente se va disminuyendo el equino y al cabo de la 7 semana se retira la bota y continúa con musculación. Al cabo de la 12 semana se autoriza trote e inicio de deportes de contacto.

Conclusiones de la técnica

Nosotros hemos utilizado la sutura percutánea descrita para la rotura aguda espontánea del tendón de Aquiles en más de 60 pacientes hasta la fecha y nuestros resultados clínicos funcionales e isocinéticos han sido muy favorables, no presentando pacientes con reroturas, complicaciones locales ni daño en el nervio sural. Creemos que no es posible dañar el nervio sural por el intervalo en el que se colocan las hebras de sutura y por no haber entrecruzamiento de suturas.

Las complicaciones locales se evitan gracias al limitado abordaje que se utiliza y al respeto a la biología de la lesión al no dañar el paratendón.

Las evaluaciones clínicas e isocinéticas efectuadas avalan el uso de esta técnica quirúrgica ya que no se ha demostrado diferencias entre ambas extremidades inferiores como tampoco en los distintos grupos musculares de la extremidad lesionada⁽⁴⁾.

Basado en la literatura internacional y, especialmente en nuestra experiencia actual, creemos que la sutura percutánea del tendón de Aquiles es la mejor alternativa de tratamiento para este tipo de lesiones.

Introdução

Ainda não existe consenso na literatura a respeito do tratamento ideal para as rupturas agudas espontâneas do tendão de Aquiles⁽³⁾. A reparação percutânea surgiu como uma opção que combina as vantagens do tratamento cirúrgico aberto com o tratamento ortopédico. O objetivo final da sutura percutânea é obter uma taxa de rerruptura similar à cirurgia aberta, mas com uma menor taxa de complicações locais como a infecção do

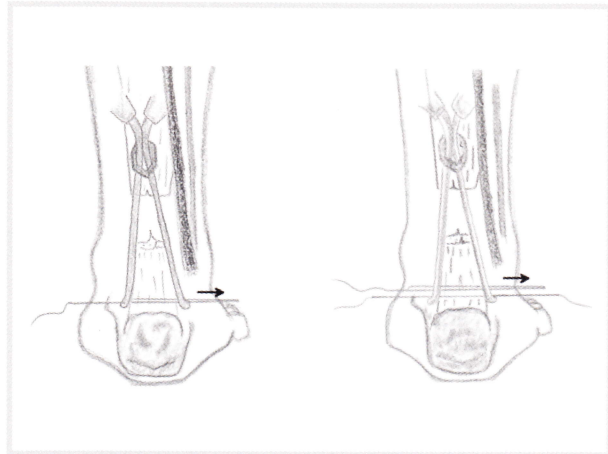


Fig. 5

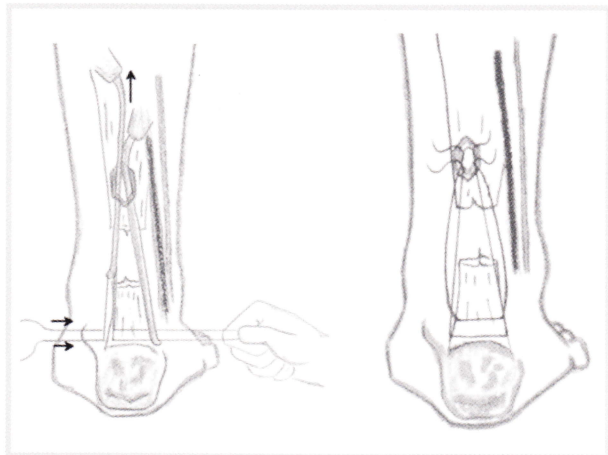


Fig. 6

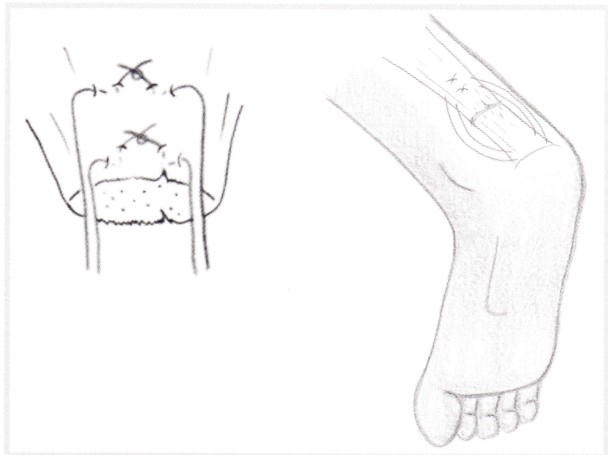


Fig. 7

lugar operatório, a formação de aderências, deiscências e grandes cicatrizes. Porém, nos procedimentos percutâneos até agora descritos e como foi demonstrado por Hockenbury, há uma maior taxa de lesão do nervo sural e instabilidade da sutura. A aposição dos cabos do tendão não é anatômica, o que retardaria o tempo de cicatrização e não permitiria um enfrentamento preciso de ambos os extremos do tendão⁽⁵⁾. Estas complicações fizeram com que numerosos autores abandonassem a opção minimamente invasiva. Além do mais a taxa de rerruptura publicada internacionalmente, que oscila entre 6% e 3,4 % segundo a técnica utilizada, representa valores maiores que os reportados na cirurgia aberta^(6,9).

Ma y Griffith foram os primeiros a descrever uma técnica percutânea⁸. Posteriormente, esta técnica foi modificada por vários autores e hoje em dia existem diversas técnicas de sutura percutânea ou mini open 2,7. Amlang e Zwipp, na Alemanha, desenvolveram uma técnica minimamente invasiva que tenta obter uma maior estabilidade na sutura, uma aposição anatômica dos cabos do tendão, evitar danos no nervo sural e diminuir a incidência de rerruptura⁽¹⁾. Em nosso centro, esta é a técnica vem sendo realizada em nossos pacientes desde 2004.

A base fisiológica da sutura percutânea que descreveremos consiste em preservar intacto o hematoma lesional dentro do paratendão, com todos seus mediadores inflamatórios e fatores de crescimento necessários para uma cicatrização biológica.

Indicações

Rupturas agudas com menos de 10 dias de evolução, fechadas, localizadas entre 8 e 2 centímetros distais do tendão de Aquiles.

Contra-indicações

Ruptura aguda exposta.
Rerrupturas.
Rupturas antigas (> 10 dias).

Instrumentos Cirúrgicos

Dois instrumentos Dresden para sutura percutânea do tendão de Aquiles. **(Figura 1).**

Técnica Cirúrgica

Operamos com o paciente em posição prona, sem uso de torniquete. É conveniente situar ambas as pernas no campo operatório para depois ajustar a tensão do tríceps sural, comparando com o lado saudável.

É realizada uma incisão única de 2 cm de longitude, traçada de 2 cm medial até a linha média posterior da perna e 3 cm sobre o cabo proximal do tendão. **(Figura 2).**

Disseca-se o plano virtual entre a fâscia superficial posterior da perna e o paratendão, sem abrir este último. É inserido o primeiro instrumento no plano entre o fâscia superficial e o paratendão, que se dirige para o distal por medial do tendão de Aquiles. **(Figura 3)**

Avança-se o instrumento e posiciona-se 1 cm proximal à tuberosidade posterior do calcâneo. Através da utilização de uma agulha reta com material de sutura Fiberwire 2.0, a pele e o tecido subcutâneo são atravessados até que a abertura distal do instrumento seja introduzida. Depois, o cabo distal do tendão de Aquiles é transfixado. **(Figura 4)**

O segundo instrumento é introduzido pelo lado contralateral do tendão até que sua abertura coincida com o nível da agulha. A agulha é passada pela abertura do segundo instrumento até atravessar a pele e corta-se a agulha da linha da sutura. Posteriormente, a uma distância de 1 cm proximal à colocação da primeira linha de sutura, posiciona-se uma segunda linha usando o mesmo método descrito. **(Figura 5)**

São pegas firmemente as suturas por um lado e o instrumento contralateral é retirado. Depois se fixam as linhas exteriorizadas pela incisão única e extrai-se o segundo instrumento. Ao puxar as suturas, deve-se comprovar que elas estejam firmemente posicionadas no cabo distal do tendão. Esta prova deve ser realizada com cada uma das linhas de forma separada e caso seja detectado que alguma delas não está totalmente fixada no tendão, é necessário refazer o procedimento. **(Figura 6)**

Para a sutura do cabo proximal utiliza-se uma agulha curva grossa. Ata-se a primeira linha enquanto o ajudante mantém o pé em flexão plantar, reproduzindo o equino fisiológico do pé saudável. Deve-se Comprovar que o equino conseguido é o adequado comparando com o pé contralateral e assim completar o nó. Ata-se a segunda linha, tendo a possibilidade de acrescentar tensão caso o ângulo não seja completamente corrigido com o primeiro nó. Posteriormente, fecha-se a fâscia superficial e o tecido subcutâneo com uma sutura de em material que possa ser reabsorvido. Finalmente é feita uma sutura intradérmica da pele. **(Figura 7)**

Reabilitação pós-operatória

O protocolo de reabilitação funcional que utilizamos começa no fim da segunda semana pós-operação, autorizando carga parcial com bota de equino e bastões. Terminada a quarta semana, é permitida carga total e começa a fisioterapia ativa com exercícios ativos em flexão plantar e dorsiflexão a 90°. Progressivamente, o equino vai diminuindo e depois de 7 semanas a bota é retirada. Há continuidade com musculação. Após a 12ª semana, já se autoriza atividades e início de esportes de contato.

Conclusões da técnica

Nós utilizamos a sutura percutânea descrita para a ruptura aguda espontânea do tendão de Aquiles em mais de 60 pacientes até hoje e nossos resultados clínicos funcionais e isocinéticos foram muito favoráveis, não apresentando em pacientes com rerrupturas, nem complicações locais nem dano no nervo sural. Acreditamos que não é possível danar o nervo sural pelo intervalo em que se colocam as linhas de

sutura e por não haver entrecruzamento de suturas.

As complicações locais são evitadas graças à limitada abordagem que é utilizada e à biologia da lesão ao não danar o paratendão. As avaliações clínicas e isocinéticas efetuadas avalizam o uso desta técnica cirúrgica já que não foram demonstradas diferenças entre ambas as extremidades inferiores como também não foram nos distintos grupos musculares da extremidade lesionada 4.

Baseado na literatura internacional e especialmente na nossa experiência atual, achamos que a sutura percutânea do tendão de Aquiles é a melhor alternativa de tratamento para este tipo de lesões.

Referencias Bibliográficas

- 1.- **Amlang MH, Christiani P, Heinz P, Zwipp H.** The percutaneous suture of the Achilles tendon with the Dresden instrument. *Oper Orthop Traumatol.* 2006 Oct;18(4):287-99.
- 2.- **Assal M, Jung M, Stern R, et al.** Limited open repair of Achilles tendon ruptures. *J Bone Joint Surg Am* 2002;84:161-70.
- 3.- **Cetti R, Christensen S, Ejsted R et al (1993)** Operative versus nonoperative treatment of Achilles tendon rupture. *Am J Sports Med* 21:791-799.
- 4.- **Chimelli C., Gigante A.** Percutaneous repair of Achilles tendon rupture: ultrasonographical and isokinetic evaluation. *Foot and Ankle Surgery* 2002; 8: 267-276
- 5.- **Hockenbury RT, Johns JC.** A biomechanical in vitro comparison of open versus percutaneous repair of tendon Achilles. *Foot Ankle* 1990;11:67-71.
- 6.- **Khan RJK, Fick D, Brammar TJ, Crawford J, Parker MJ.** Surgical interventions for treating acute Achilles tendon ruptures. *Cochrane Database of Systematic Reviews* 2004, Issue 3. Art. No.: CD003674. DOI: 10.1002/14651858.CD003674.pub2.
- 7.- **Kakiuchi M:** A combine open and percutaneous technique for repair of Tendo Achilles: comparison with open repair. *JBJS* 77 – B(1): 60-63, 1995.
- 8.- **Ma G, Griffith T** Percutaneous repair of acute closed ruptured Achilles tendon. *Clin Orthop* 1977; 128:247-255.
- 9.- **Moller M, Movin T, Granhed H, Lind K, Faxen E, Karlsson J.** Acute rupture oftendon Achillis. A prospective randomised study of omparison between surgical and non-surgical treatment. *J Bone Joint Surg Br.* 2001;83:843-8.