

# Plafonplastia anterior tibial para el tratamiento de la lesión osteocondral astragalina central. Reporte de caso y técnica quirúrgica.

Yáñez Arauz, Juan Manuel\*; Del Vecchio, Javier\*\*, Portillo, Marcos\*\*\*.

Fecha de Recepción: 05/03/2013  
Fecha de Aprobación: 15/03/2013

\*Jefe de la Sección Pierna, Tobillo y Pie. Servicio de Ortopedia y Traumatología. Hospital Universitario Austral. Buenos Aires. Argentina.

\*\*Médico de la Sección Pierna, Tobillo y Pie. Servicio de Ortopedia y Traumatología. Hospital Universitario Austral. Buenos Aires. Argentina.

\*\*\*Médico residente del Servicio de Ortopedia y Traumatología. Hospital Universitario Austral. Buenos Aires. Argentina.

## Introducción

El término osteocondritis disecante (OCD), fractura transcondral, fractura osteocondral y defecto o lesión osteocondral, son términos habitualmente utilizados para describir la afectación de un segmento de cartilago articular asociado a una cantidad variable de hueso subcondral<sup>(2,8)</sup>. En el caso del astrágalo, son habitualmente lesiones asociadas a traumatismos, y se describen más frecuentemente en deportistas. Muchas de ellas son asintomáticas, pero en el caso de presentar síntomas, el tratamiento generalmente es quirúrgico. Se coincide en la literatura<sup>(8, 10)</sup> la necesidad de estudiar mediante imágenes la lesión, para determinar su tamaño, localización, profundidad, superficie comprometida, y cronicidad o no de la misma. Para ello se utilizan frecuentemente estudios radiológicos, tomográficos y eventualmente por resonancia magnética. De acuerdo a los resultados, se procede a la planificación terapéutica.

A su vez, se clasifican según su localización y de acuerdo a la "grilla" de Raikin<sup>(10)</sup>, en 9 zonas, de las cuales en más del 80% de los casos según la bibliografía, corresponden a las zonas 4 y 6.

Se han descripto múltiples protocolos de tratamiento para estas lesiones. Además de los procedimientos artroscópicos, en los casos de lesiones voluminosas de difícil acceso para realizar un injerto osteocondral mediante artroscopía, se utiliza la cirugía abierta mediante la realización de osteotomías, ya sean tibiales o peroneas de acuerdo a la localización.

El siguiente caso se presenta como una lesión osteocondral astragalina, de localización poco común, en donde se procedió a un acceso de la misma mediante una osteotomía alternativa tibial.

## Reporte del Caso

Paciente de sexo masculino, de 26 años de edad, con antecedente de dolor crónico a nivel de tobillo izquierdo relacionado con la carga de peso (marcha) de 13 meses de evolución sin antecedente traumático. Al momento de la consulta, refiere que realizaba deporte recreacional (fútbol), y haber discontinuado su actividad deportiva debido a la sintomatología dolorosa.

Al examen semiológico presentaba rango de movilidad completa tibio-peroneo-astragalina, sin signos de inestabilidad látero-medial, y con función activa muscular conservada. En flexión plantar máxima denotaba dolor en zona central de cara anterior de tobillo, con efecto de "punto gatillo" a la compresión.

Se realizaron radiografías en incidencia ántero-posterior y lateral del tobillo, siendo ambas negativas. Ante la persistencia de la sintomatología y la no mejoría con la rehabilitación realizada, se le efectuaron por protocolo del sector, imágenes de resonancia magnética nuclear, donde se evidenció una lesión osteocondral crónica en zona 5 de Raikin (FIG 1). Dicho estudio fue completado con cortes de tomografía computada para su medición en superficie, localización exacta y profundidad. La misma reveló un defecto osteocondral en zona 5 de 21 mm x 14 mm. (FIG. 2 y 3)

Se decidió realizar por nuestro protocolo de tratamiento de lesiones astragalinas, un alo-injerto osteocondral, de banco de tejidos. En la evaluación clínica, el paciente presentaba una escala AOFAS pre-operatoria de 65 puntos.

En la presentación del siguiente reporte, el paciente llevaba 52 meses de evolución postoperatoria con una escala de AOFAS<sup>(4)</sup> a ese tiempo de seguimiento, de 87 puntos.

## Técnica quirúrgica y post-operatorio.

Debido al difícil acceso a la zona 5 de Raikin para realizar un alo-injerto osteocondral, se decidió realizar una osteotomía tibial anterior cuadrangular central, mediante un abordaje anterior del tobillo, entre el tendón del tibial anterior y el tendón extensor propio del hallux. Se realiza la osteotomía anterior cuadrangular tibial distal "plafonplastía" (FIG. 4), lo que permite observar y tener buen "ángulo de ataque" a la lesión astragalina (FIG. 5). Luego de realizar la preparación del lecho receptor astragalino, se procedió a "tallar" de acuerdo a la planificación pre-operatoria (medición topográfica), un injerto osteocondral en un astrágalo del banco de tejidos de nuestro hospital. A posteriori se realizó el trasplante fresco congelado astragalino con una concordancia menor a 1 mm. Se estabilizó el mismo, mediante una clavija biodegradable central. (FIG. 6).

Por último se procedió a la restitución del fragmento tibial anterior en su sitio original, y a la fijación de la osteotomía con 2 tornillos canulados de 3,5 mm. Cierre por planos. Inmovilización en bota corta de yeso.

Post-operatorio: enyesado que se mantuvo durante 4 semanas. Luego se retiró el mismo y se colocó una férula tipo "Walker boot" sin carga del peso durante 2 semanas más, comenzando el paciente con fisio-kinesioterapia. Finalmente a las 6 semanas de post-operatorio, se le permitió carga progresiva hasta carga completa del peso corporal a las 7 semanas de post-operatorio, continuando su tratamiento fisio-kinésico.

Control radiológico actual (5 años de post-operatorio): injerto incorporado. (FIG. 7 y 8).

## Discusión

Si bien las lesiones osteocondrales del astrágalo tienen relativa frecuencia, las lesiones en la zona central del mismo son francamente infrecuentes.

En el tratamiento de las lesiones en general, diversos autores, como Myerson, Lee, Ove, Thordason, Seil, <sup>(7, 9, 12, 14)</sup> entre otros, mencionan y describen la posibilidad de realizar osteotomías de maléolo tibial para el abordaje de lesiones póstero-mediales astragalinas en forma abierta.

En el caso de lesiones laterales extensas, autores como Navid y colbs <sup>(8)</sup>, describen abordajes laterales con la realización de osteotomías del maléolo lateral en el caso de ser necesaria. Si bien Sammarco y colbs <sup>(11)</sup>, describen en el año 2002 una osteotomía anterior de la tibia, para el tratamiento de las lesiones osteocondrales astragalinas, no presentan en su serie lesiones en zona 5 de Raikin, sino lesiones en región lateral o medial astragalina.

En lesiones que no evolucionaron bien mediante el tratamien-

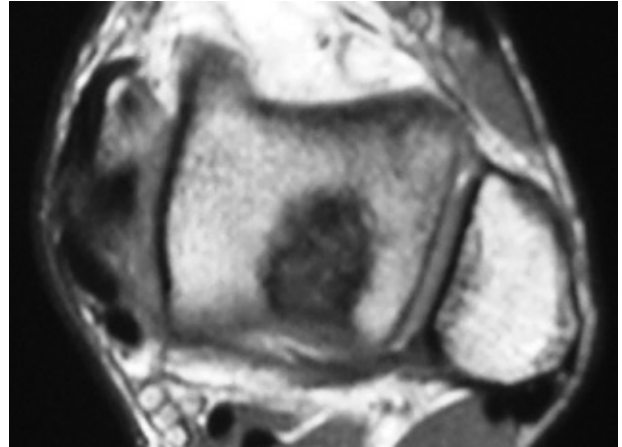


Fig.1 | Resonancia magnética nuclear del pre-operatorio.

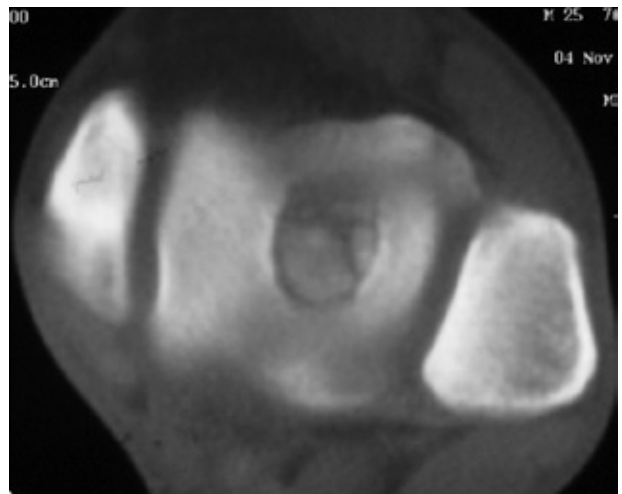
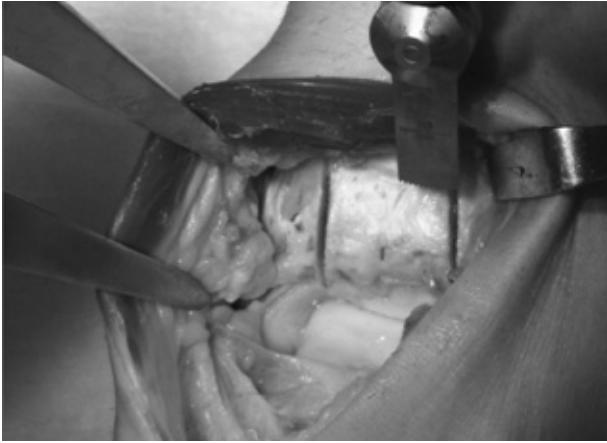


Fig.2 | Corte axial de tomografía computada pre-operatorio.

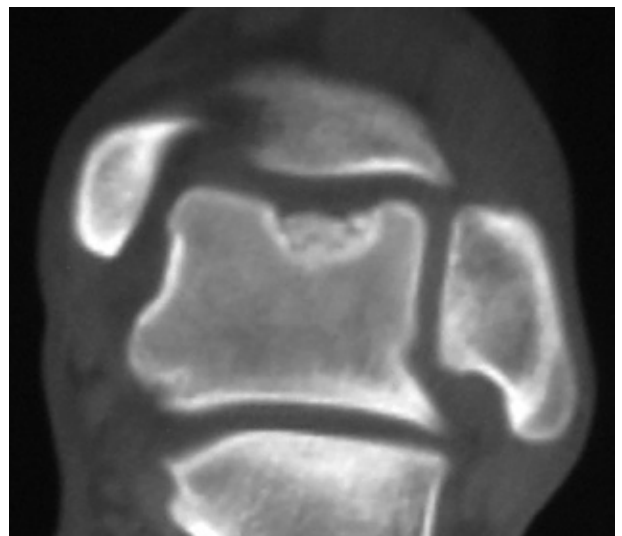

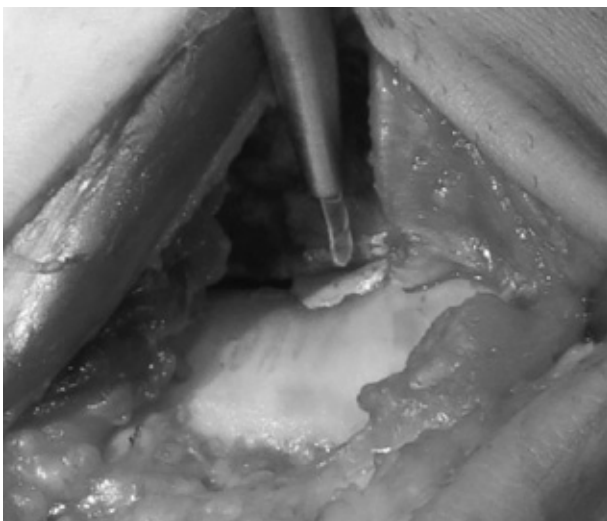
Fig.3 | Corte coronal de tomografía computada pre-operatorio.



**Fig.4** | Osteotomía del plafón tibial anterior.



**Fig.5** | Lesión del domo astragalino (zona 5).

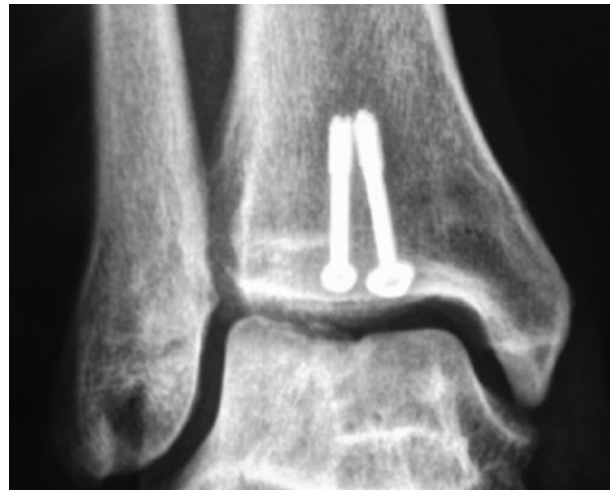

**Fig.6** | Osteosíntesis de aloinjerto osteocondral.

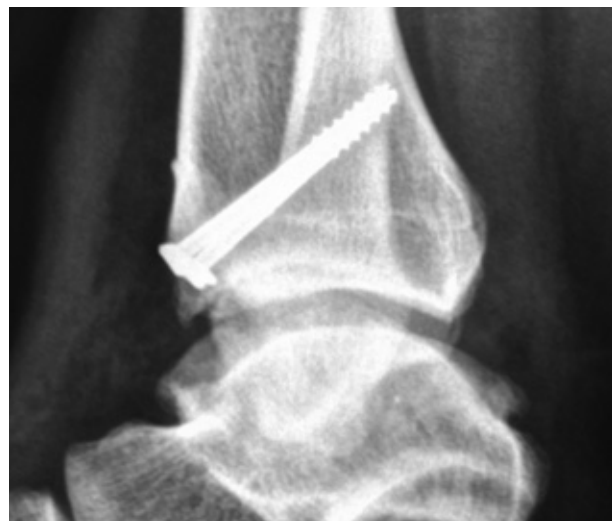to artroscópico o bien por su tamaño tienen indicación de injerto osteocondral, es que la cirugía abierta está indicada. En el caso de lesiones centrales del domo astragalino (zona 5), que son según Raikin <sup>(10)</sup> menores al 2% de las lesiones osteocondrales astragalinas, el acceso a las mismas en forma abierta es muy dificultoso. Autores como Kreuz y cols. <sup>(5)</sup>, y Thompson y cols. <sup>(13)</sup>, reportan la utilización de osteotomías tibiales anteriores para el tratamiento de éstas lesiones centrales.

El Rashdy y cols. <sup>(3)</sup>, Lamblin y cols. <sup>(6)</sup>, y Adams y cols. <sup>(1)</sup>; mencionan la utilización de aloinjertos osteocondrales en el tratamiento de lesiones astragalinas severas.

El presente reporte, menciona una osteotomía modificada central anterior tibial y cuadrangular, con el uso de aloinjerto osteocondral, para lesiones osteocondrales astragalinas en zona 5 de Raikin.



**Fig.7** | Radiografías a 5 años de post-operatorio.



**Fig.8** | Radiografías a 5 años de post-operatorio.

## Conclusión

Podemos concluir que esta técnica quirúrgica a través de un abordaje anterior del tobillo, mediante la osteotomía anterior cuadrangular del plafón tibial, aporta una alternativa válida para el tratamiento de lesiones grandes centrales (zona 5 de Raikin), no tratables mediante artroscopía, independientemente del injerto osteo-condral autólogo o aloinjerto, o injerto sintético elegido para su resolución.

## Referencias Bibliográficas

- Adams S. Jr., Viens NA, Easley ME, Stinnett SS, Nunley II JA.** Midterm Results of Osteochondral Lesions of the Talar Shoulder Treated with Fresh Osteochondral Allograft Transplantation. *J Bone Joint Surg Am.* 2011;93:648-54
- Amor, RT.** Pierna, Tobillo y Pie. Cámara Argentina del Libro. Buenos Aires. 1a ed.129-140. Año 2009.
- El-Rashidy H, Villacis D, Omar I, Kelikian A.** Fresh Osteochondral Allograft for the Treatment of Cartilage Defects of the Talus: A Retrospective Review. *J Bone Joint Surg Am* 2011;93:1634-40
- Kitaoka HB, Alexander IJ, Adelaar RS, Nunley JA, Myerson MS, Sanders M.** Clinical rating systems for the ankle-hindfoot, midfoot, hallux, and lesser toes. *Foot Ankle Int.* 1994 Jul;15(7):349-53.
- Kreuz PC, Lahm A, Haag M, Kostler W, Konrad G, Zwingmann J, Hauschild O, Niemeier P, Steinwachs M.** Tibial wedge osteotomy for osteochondral transplantation in talar lesions. *Int J Sports Med,* 2008 Jul;29(7):584-9.
- Lamblin CJ, Wahl CJ.** Treatment of an articular lesion of the lateral tibial plateau utilizing a tibial "drawer-exposure" osteotomy and osteochondral allograft transplant: a case report. *J Bone Joint Surg Am.* 2011 Jun 15;93(12):e66(1-6).
- Lee KB, Yang HK, Moon ES, Song EK.** Modified step-cut medial malleolar osteotomy for osteochondral grafting of the talus. *Foot Ankle Int.* 2008 Nov;29(11):1107-10. doi: 10.3113/FAI.2008.1107.
- Navid DO, Myerson MS.** Approach alternatives for treatment of osteochondral lesions of the talus. *Foot Ankle Clin.* 2002 Sep;7(3):635-49. Review.
- Ove PN, Bosse MJ, Reinert CM.** Excision of posterolateral talar dome lesions through a medial transmalleolar approach. *Foot Ankle* 1989 Feb;9(4):171-5.
- Raikin, SM:** Osteochondral Lesions of the Talus: Localization and Morphologic Data from 424 Patients Using a Novel Anatomical Grid Scheme. *Foot and Ankle International.* 28:154 – 161, 2007.
- Sammarco GJ, Makwana NK.** Treatment of talar osteochondral lesions using local osteochondral graft. *Foot Ankle Int.* 2002; 23:693-698.
- Seil R, Rupp S, Pape D, Dienst M, Kohn D.** Approach to open treatment of osteochondral lesions of the talus. *Orthopade,* 2001 Jan;30(1):47-52
- Thompson TL, Lewis D.** Osteochondral grafting of a central talar dome lesion using a wedge osteotomy of the distal tibia. *Orthopedics.* 2007 Apr;30(4):316-7.
- Thordarson DB, Kaku SK.** Results of step-cut medial malleolar osteotomy. *Foot Ankle Int.* 2006 Dec;27(12):1020-3.