

# Reconstrucción del ligamento fibulotalar anterior: resultados de una técnica mínimamente invasiva

## Anterior talofibular ligament reconstruction: results from a mini open technique

Álvaro Santiago Guerrero Forero<sup>1</sup>, León E. De La Hoz<sup>1</sup>, Alejandra Fonseca Carrascal<sup>1</sup>, J Osuna Jiménez<sup>1</sup>

### Descriptores:

Ligamentos articulares/cirugía;  
Procedimientos quirúrgicos  
mínimamente invasivos;  
Resultado del tratamiento

### Keywords:

Articular ligaments/surgery;  
Minimally invasive surgical  
procedures; Treatment outcomes

<sup>1</sup> Santana Medical Center  
(Práctica Privada) Bogotá, Colombia.

### Autor correspondiente:

Álvaro Santiago Guerrero Forero  
Carrera 18 - N° 10-75  
Consultorio 17  
Bogotá, Colombia.  
Tel.: 311755 9992  
E-mail: santiaguoguerrero@hotmail.com

**Conflictos de interés:**  
no

**Recibido en:**  
26/05/2015

**Aceptado en:**  
09/06/2015

### RESUMEN

**Objetivo:** El trauma por inversión del tobillo es uno de los motivos de consulta más frecuentes en los servicios de urgencias tanto en pacientes deportistas como no deportistas. Como consecuencia del trauma se encuentra hasta en un 85% de los casos, esguinces del complejo cápsulo-ligamentario lateral del tobillo, siendo más frecuente el compromiso del ligamento fibulotalar anterior. Hasta en un 20% de los casos se presenta limitación funcional crónica e inestabilidad mecánica, manifestándose con dolor, esguinces recurrentes; llegando a largo plazo a generar alteraciones en la biomecánica del tobillo, lesiones osteocondrales y artrosis. En este tipo de trauma y ante la persistencia de síntomas, está indicado el manejo quirúrgico temprano con el objetivo de estabilizar la articulación tibio talar y evitar las posibles secuelas. **Métodos:** Corresponde a un estudio de corte transversal, en el cual se pretende identificar los resultados mecánicos y funcionales de la reconstrucción anatómica del ligamento fibulotalar anterior y aumentación con retináculo extensor inferior por un abordaje mínimamente invasivo en 57 pacientes operados en una clínica de Bogotá Colombia, entre enero de 2014 y diciembre del 2015. **Resultados:** Se hizo un seguimiento a 57 tobillos, en 57 pacientes durante un periodo de tiempo comprendido entre 15 meses y 3 meses. El diagnóstico común en todos los pacientes fue inestabilidad funcional y mecánica, en todos los casos se practicó una reconstrucción anatómica del ligamento fibulotalar anterior con autoinjerto del retináculo extensor inferior, por un abordaje mínimamente invasivo. Todos los pacientes fueron evaluados en el pre operatorio con la escala funcional AOFAS con un promedio de 52 (31 - 54) y calificados en el post operatorio con la misma escala obteniéndose un resultado promedio de 97 (90 - 100). Como complicaciones se presentaron un granuloma, síndrome del seno del tarso en cuatro pacientes y una neuropraxia de la rama cutánea del nervio peroneo superficial. **Conclusiones:** Esta es una técnica confiable y reproducible, comparable funcional y mecánicamente con las técnicas convencionales descritas, pero con las ventajas de una técnica mínimamente invasiva: menos edema post-operatorio, fácil control del dolor, rehabilitación y retorno precoz a las actividades previas a la lesión.

### ABSTRACT

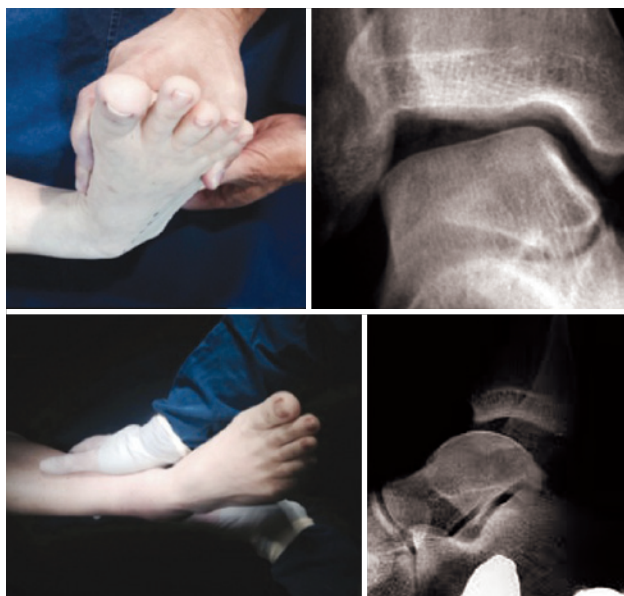**Objective:** The inversion ankle trauma is one of the most frequent reasons for consultation in the ED patients both athletes and non-athletes. As a result of trauma it is up to 85% of cases, sprains capsule-ligament complex lateral ankle, being more common commitment talofibular ligament above. Up to 20% of cases chronic mechanical instability and functional limitation occurs, manifesting with pain, recurrent sprains; reaching to generate long-term alterations in the biomechanics of ankle osteoarthritis and osteochondral lesions. In this type of trauma and to the persistence of symptoms, it is indicated early surgery with the aim of stabilizing the tibiotalar joint and avoid possible consequences. **Methods:** It is a cross-sectional study, which aims is to identify the mechanical and functional results of anatomic ligament reconstruction fibulotalar and augmentation with inferior extensor retinaculum by a minimally invasive approach in 57 patients operated on in a clinic Bogota Colombia, between January 2014 and December 2015. **Results:** Fifty-seven ankles were followed in 57 patients over a period of time between 15 months and 3 months. The common diagnosis in all patients was functional and mechanical instability, in all cases underwent anatomic ligament reconstruction fibulotalar with autograft anterior inferior extensor retinaculum, for a minimally invasive approach. All patients were evaluated in the preoperative AOFAS functional scale with an average of 52 (31-54) and qualified in the postoperative period with the same scale yielding an average result of 97 (90-100). Complications granuloma, tarsal sinus syndrome in four patients and a neuropraxia of cutaneous branch of the superficial peroneal nerve is presented. **Conclusions:** This is a reliable and reproducible technique functional and mechanically comparable to conventional techniques described, but with the advantages of a minimally invasive technique: less post-operative edema, easy pain management, rehabilitation and early return to previous activities injury.

## INTRODUCCIÓN

El trauma por inversión del tobillo es uno de los motivos de consulta más frecuentes en sala de urgencias. El compromiso del complejo capsulo ligamentario lateral es la lesión más común asociada a este tipo de traumas y en especial involucra al ligamento fibulotalar anterior. Aunque la mayoría de estas lesiones se resuelve completamente, en la literatura se ha reportado que la incidencia de inestabilidad crónica del tobillo secundaria al trauma por inversión puede ser hasta del 20%.<sup>(1,2)</sup>

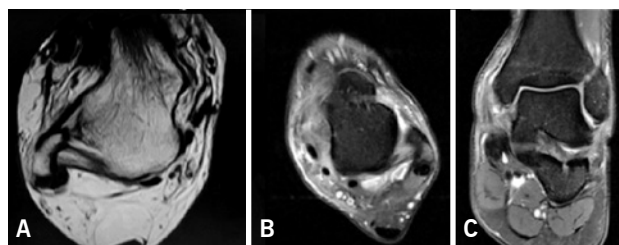
El mecanismo de trauma más común es una fuerza en inversión en posición de plantiflexión<sup>(3)</sup>, lo cual puede comprometer no solo el complejo lateral del tobillo sino también las estructuras estabilizadoras de la articulación subtalar, estructuras laterales como los tendones peroneos y el nervio sural entre otras, razón esta que obliga a una evaluación metódica de todas estas estructuras durante el examen clínico.

Se puede encontrar dos formas de inestabilidad: mecánica, la cual hace referencia a las anomalías anatómicas, secundarias a trauma o hiperlaxitud ligamentaria. En estos casos el hallazgo durante el examen físico corresponde a una prueba de cajón anterior y una prueba de bostezo lateral positivas (Figuras 1, 2),



**Figuras 1 y 2.** Test de tilt talar y cajón anterior positivos

indicando inestabilidad articular. Las radiografías simples con estrés ayudan a confirmar el diagnóstico. La resonancia nuclear magnética muestra la magnitud de la lesión y sirve además para identificar las posibles lesiones asociadas (Figura 3). La inestabilidad funcional



**Figura 3.** A) ligamento fibulotalar anterior sano en RM. B y C) ruptura del ligamento fibulotalar anterior en los planos transverso y coronal respectivamente

o dinámica se caracteriza por la alteración en el balance muscular o tendinoso y la sensación o percepción subjetiva de inestabilidad, sin hallazgos conclusivos de la misma a nivel clínico y/o imaginológico<sup>(3)</sup>. En la literatura hay reportes de buenos resultados con tratamientos conservadores para las inestabilidades funcionales, a diferencia de lo que sucede con las inestabilidades mecánicas en las que el tratamiento quirúrgico es muchas veces el indicado.<sup>(1,2,4,5)</sup>

En la evaluación de los pacientes con inestabilidad crónica, la clínica es la herramienta fundamental para el diagnóstico y la decisión de la conducta terapéutica. El examen comparativo es de importancia crítica con el objetivo de descartar la hiperlaxitud ligamentaria como única causa de los síntomas. La evaluación radiológica nos ayuda a analizar la alineación y la presencia de cambios artrosicos, la resonancia magnética es útil para descartar lesiones asociadas como lesiones condrales, lesiones en los tendones fibulares y para evaluar el estado de los complejos ligamentarios.<sup>(4)</sup>

En cuanto al tratamiento quirúrgico, Brostrom en 1966 describió un procedimiento para reconstruir anatómicamente el ligamento fibulotalar anterior y así restaurar la biomecánica del tobillo<sup>(1,3)</sup>, mostrando buenos resultados; no obstante esta técnica presenta algunas fallas y no genera la misma resistencia que el ligamento sano, razón por la cual es obligatoria la inmovilización por tiempos prolongados, lo cual puede generar problemas como artrofibrosis, hipotrofia muscular, disminución de la fuerza evertora y retardo en la rehabilitación. En vista de estos problemas, más recientemente se han descrito modificaciones a la técnica tales como la aumentación con el retináculo extensor inferior descrita por Gould.<sup>(1,2,4,5)</sup>

Actualmente los seguimientos publicados a largo y mediano plazo de la cirugía de Brostrom con la modificación descrita por Gould muestran buenos resultados, con mejoría del dolor, retorno a las actividades previas a la lesión hasta en un 94% y bajas tasas de complicaciones.<sup>(1,2,3,5)</sup> Entre los abordajes más utilizados

para esta cirugía y de los que se cuenta con estudios de sus resultados clínicos se encuentra la técnica con abordaje abierto extendido y la técnica artroscópica.<sup>(1,2,5,6)</sup> En nuestros pacientes practicamos para este tipo de reconstrucción, un abordaje mínimamente invasivo, del cual no hay reporte que describa la técnica ni los resultados. Nuestro objetivo es describir los resultados mecánicos, funcionales y las complicaciones encontradas en el seguimiento a mediano plazo de nuestros pacientes.

## MÉTODOS

Se realiza un estudio de corte transversal, en el cual se pretende identificar resultados mecánicos y funcionales de la reconstrucción anatómica del ligamento fibulotalar anterior y aumentación con retináculo extensor inferior, por un abordaje mínimamente invasivo en los pacientes operados entre enero del 2014 y enero del 2015.

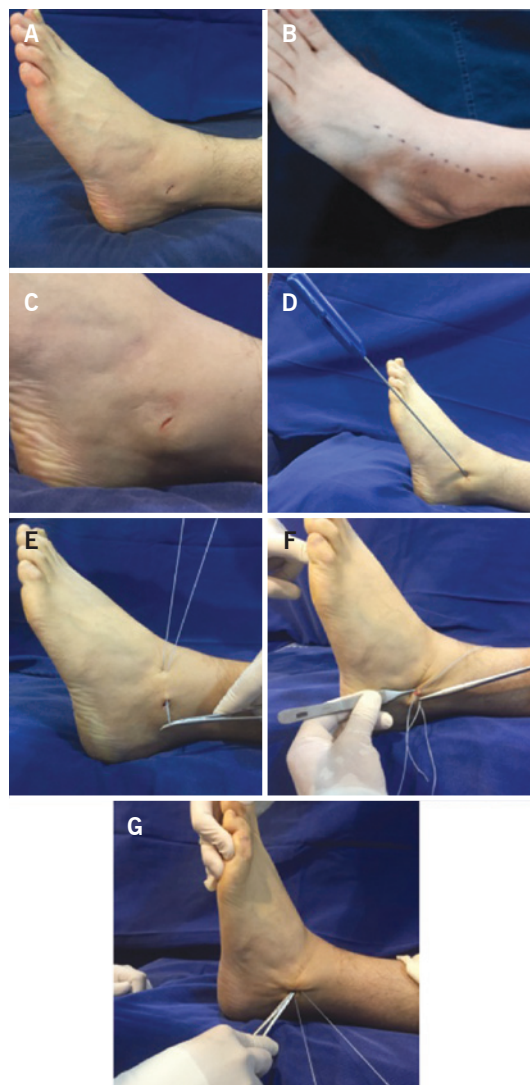
Se realizó el estudio en 57 pacientes con un diagnóstico clínico de inestabilidad crónica del tobillo, se practicó Resonancia Magnética en los casos con indicación clínica, se incluyeron los pacientes operados entre enero de 2014 y enero de 2015 con un seguimiento máximo de 15 meses y mínimo de 3 meses, se evaluó cada paciente con la escala AOFAS pre y posquirúrgicamente y se excluyeron del estudio los pacientes con antecedentes de infección del tobillo, lesiones de piel en el área quirúrgica, pacientes con recidiva de lesión del ligamento fibulotalar anterior y pacientes deportistas que soportan altas cargas axiales como la halterofilia.

### Descripción de la técnica

Demarcación de los reparos anatómicos y del recorrido de la rama cutánea del nervio peroneo superficial. En decúbito supino e isquemia con torniquete neumático se practica abordaje mínimamente invasivo con incisión premaleolar lateral de 0.5 cm de longitud sobre la cortical anterior de la fíbula y a la altura del origen del ligamento fibulotalar anterior. Se desliza una hoja 15 de bisturí apoyándose sobre la cortical anterior de la fíbula hasta hacer contacto con la cara lateral del talo involucrando capsula, restos del ligamento fibulotalar anterior y retináculo extensor inferior. Escarificación a la altura de la huella del origen del ligamento, introducción perpendicular a la cortical anterior de la fíbula de una o dos suturas de anclaje de 2.8 mm (fastac ARTHREX-ISO) hasta el hueso esponjoso de la metáfisis distal de la fíbula.

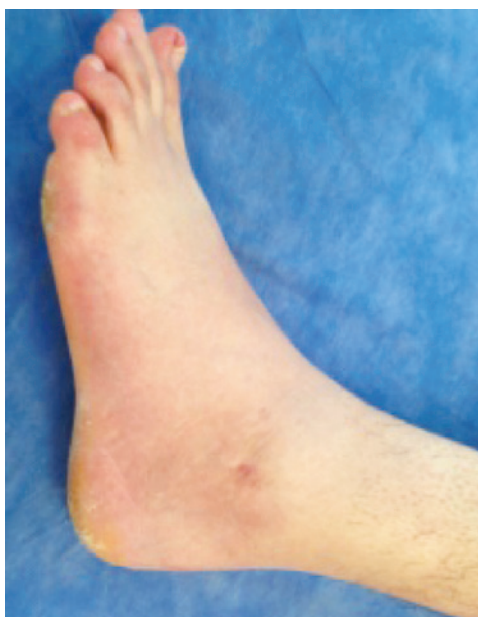Reparo y tracción del retináculo extensor inferior con pinza de allis, paso de suturas dentro-afuera al retináculo

exteriorizándola a la piel, recuperación subcutánea de la sutura que posteriormente se dirige sobre el remanente del ligamento en su origen. De manera retrograda se involucra capsula y retináculo extensor inferior logrando una plicatura de las estructuras involucradas. Se anuda manteniendo en posición de dorsi-eversión del tobillo (Figura 4).



**Figura 4.** Técnica de reconstrucción del ligamento fibulo talar anterior. A, B y C) abordaje quirúrgico; D, E, F, G) sutura de anclaje en el origen del fibulotalar anterior, reforzamiento con el retináculo extensor e imbrincación capsular

Inmovilización con férula posterior en la misma posición, la cual se mantiene por 3 semanas, posterior a lo cual se permite la marcha con apoyo a tolerancia usando bota rígida de tobillo. Se instruye al paciente para retirar inmovilización durante 3 periodos de 10 minutos al día para movilización activa de la articulación.



**Figura 5.** Pos operatorio 5 semanas

A partir de la 6a semana se indica terapia física para ganancia de arcos de movilidad, propiocepción, equilibrio, fortalecimiento de evertores y marcha con apoyo completo.

## RESULTADOS

Se incluyeron 57 pacientes en el estudio, 30 mujeres y 27 hombres, ningún caso bilateral. Todos los casos fueron postraumáticos, 4 pacientes presentaron hiperlaxitud medida con la escala de beighton, tres pacientes mostraron mal alineamiento del retropié en varo y uno en valgo, el 7% de nuestros pacientes presentó lesiones osteocondrales del talo asociadas, el 5,2% lesiones de la sindesmosis, el 3,5% fracturas del peroné, el 1,7% fracturas de la base del quinto metatarsiano y el 1,7% lesión de los tendones fibulares. El seguimiento máximo al final del estudio fue de 15 meses y el mínimo de 3 meses, la escala aofas prequirúrgica en promedio fue de 52 (rango de 31 a 54), al final del estudio la escala aofas mejoró a 97 en promedio (rango de 90 a 100). Cinquenta e seis pacientes estuvieron muy satisfechos con sus cirugías y un paciente no estuvo satisfecho. Dentro de las complicaciones 6 pacientes presentaron dolor en el seno del tarso que se trató con infiltraciones, un paciente presentó un granuloma en la herida quirúrgica el cual se reseco y un paciente presentó apraxia de la rama cutánea del peroneo superficial la cual se manejó con medicación neuromoduladora. Es de anotar que todas las complicaciones se resolvieron en

promedio a las 4 semanas del post-operatorio. El 87,7% de lo pacientes retornaron a sus actividades previas a la lesión entre 4 a 6 semanas del post-operatorio y el 12,3% restante posterior a las 6 semanas. No se observaron infecciones del sitio operatorio, ni recidivas de la inestabilidad en ningún paciente.

## DISCUSIÓN

La reconstrucción del ligamento fibulotalar anterior con la técnica de Brostrom, y la modificación de Gould ha mostrado resultados favorables en estudios a mediano y largo plazo<sup>(1,2,4)</sup>, en cuanto al dolor medido usando la escala numérica análoga y a la capacidad de retorno a las actividades previas a lesión. En estudios biomecánicos de la técnica de brostrom modificada por gould, Wainright demuestra la efectividad de dicho procedimiento para reducir la traslación anterior y rotación interna del talo anormales que se presenta en los pacientes con inestabilidad lateral del tobillo.<sup>(7)</sup> Entre los abordajes quirúrgicos descritos se encuentran el abordaje abierto ampliado y las técnicas artroscópicas. En la actualidad no hay registros bibliográficos acerca de los resultados de una técnica con un abordaje mínimamente invasivo. El objetivo del presente estudio es describir esta última y reportar los resultados durante el seguimiento a mediano plazo de nuestros pacientes. Dentro de las complicaciones post-quirúrgicas están descritas la recidiva de la inestabilidad hasta en un 6%, y 6% de otras complicaciones como apraxias de la rama cutánea del peroneo superficial e infecciones superficiales.<sup>(5)</sup> En nuestro estudio encontramos complicaciones que estuvieron por debajo del porcentaje de las publicaciones, anotandose que en ningún caso se presentó infección superficial o profunda ni recidivas de la inestabilidad. Los resultados funcionales son similares a los reportados en la literatura con otro tipo de abordajes.

## CONCLUSIONES

En los pacientes que sufren traumas por inversión del tobillo se reporta una incidencia hasta del 20% de inestabilidad crónica lateral del tobillo. Las técnicas de reconstrucción anatómica reforzadas con el retináculo extensor inferior muestran resultados funcionales y biomecánicos excelentes. En nuestros pacientes utilizamos este tipo de reconstrucción por un abordaje mínimamente invasivo y en el presente estudio pudimos demostrar que esta es una técnica confiable y reproducible, comparable funcional y mecánicamente

con las técnicas convencionalmente descritas, pero con las ventajas de una técnica mínimamente invasiva. Menos edema post-operatorio, fácil control del dolor, rehabilitación y retorno precoz a las actividades previas a la lesión. Es de anotar que las complicaciones descritas se resolvieron durante el periodo de seguimiento. En todos nuestros pacientes se logró la estabilidad del tobillo.

## BIBLIOGRAFÍA

1. Molloy AP, Ajis A, Kazi H. The modified Broström-Gould procedure-early results using a newly described surgical technique. *Foot Ankle Surg.* 2014;20(3):224-8.
2. Viens NA, Wijdicks CA, Campbell KJ, Laprade RF, Clanton TO. Anterior talofibular ligament ruptures, part 1: biomechanical comparison of augmented Broström repair techniques with the intact anterior talofibular ligament. *Am J Sports Med.* 2014;42(2):405-11.
3. Bonnel F, Toullec E, Mabit C, Tourné Y; Sofcot. Chronic ankle instability: biomechanics and pathomechanics of ligaments injury and associated lesions. *Orthop Traumatol Surg Res.* 2010;96(4):424-32.
4. Tourné Y, Besse JL, Mabit C; Sofcot. Chronic ankle instability. Which tests to assess the lesions? Which therapeutic options? *Orthop Traumatol Surg Res.* 2010;96(4):433-46.
5. Petrera M, Dwyer T, Theodoropoulos JS, Ogilvie-Harris DJ. Short- to Medium-term outcomes after a modified broström repair for lateral ankle instability with immediate postoperative weightbearing. *Am J Sports Med.* 2014;42(7):1542-8.
6. Matsui K, Takao M, Miyamoto W, Innami K, Matsushita T. Arthroscopic Broström repair with Gould augmentation via an accessory anterolateral port for lateral instability of the ankle. *Arch Orthop Trauma Surg.* 2014;134(10):1461-7.
7. Wainright WB, Spritzer CE, Lee JY, Easley ME, DeOrto JK, Nunley JA, DeFrate LE. The effect of modified Broström-Gould repair for lateral ankle instability on in vivo tibiotalar kinematics. *Am J Sports Med.* 2012;40(9):2099-104.